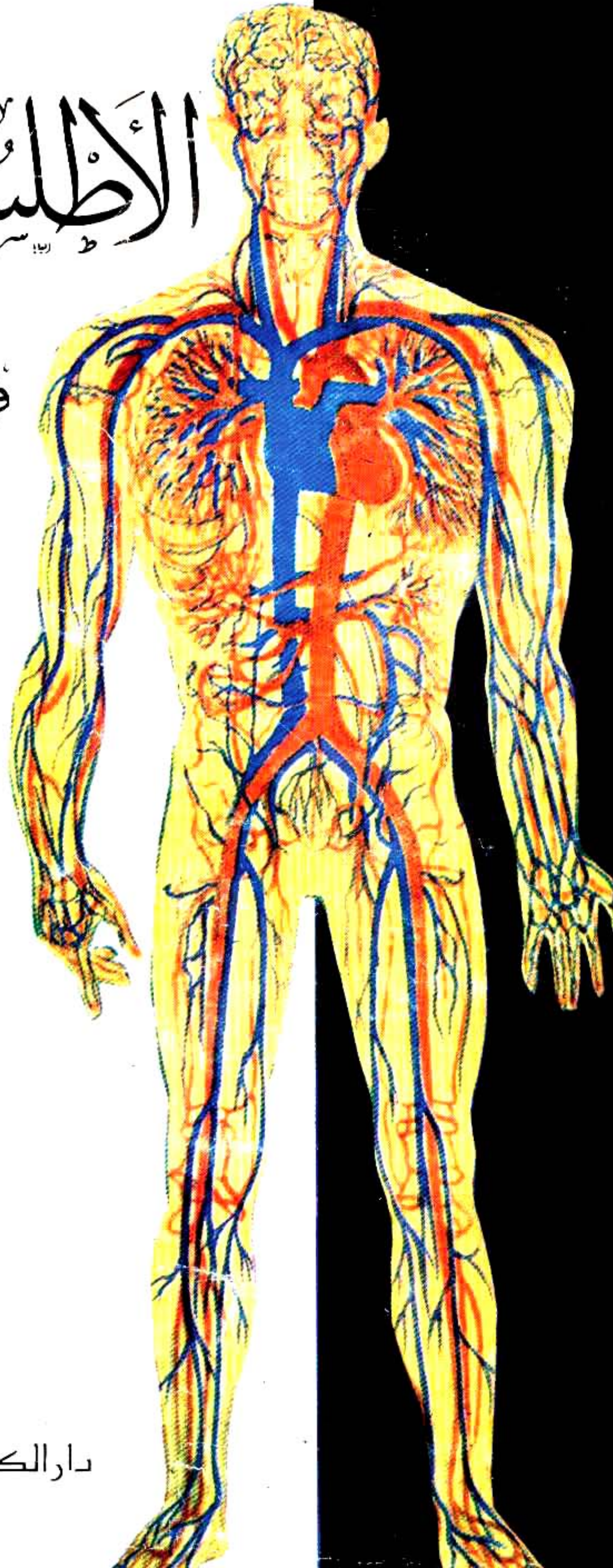


# الأطلس العلي

فيزيولوجيا الإنسان



# الأطلس العلمي

إعداد

محمد سعيد صباريني

مفتش علم الأحياء  
وزارة التربية بالكويت

زهية الكرمي

مفتش أول العلوم  
وزارة التربية بالكويت

سهام العقاد العارف

مفتشة علم الأحياء  
وزارة التربية بالكويت

فيزيولوجيا الأنثينا

مراجعة وتحقيق

الدكتور هادي قبيسي

الدكتور عصام الميassar

دار الكتاب اللبناني - بيروت

لما كان الجسم البشري يُبدي مظاهر الحياة كاملة ( الاحساس  
الحركة ، التغذية ، الاخراج ، التنفس ، التكاثر ، النمو ،  
المرض ، الموت ) كبقية الكائنات الحية؛ ولما كانت وحدة  
الكائنات الحية هي الخلية ، فإن هذا الجسم يتكون من وحدات  
صغيرة تعرف بالخلايا .

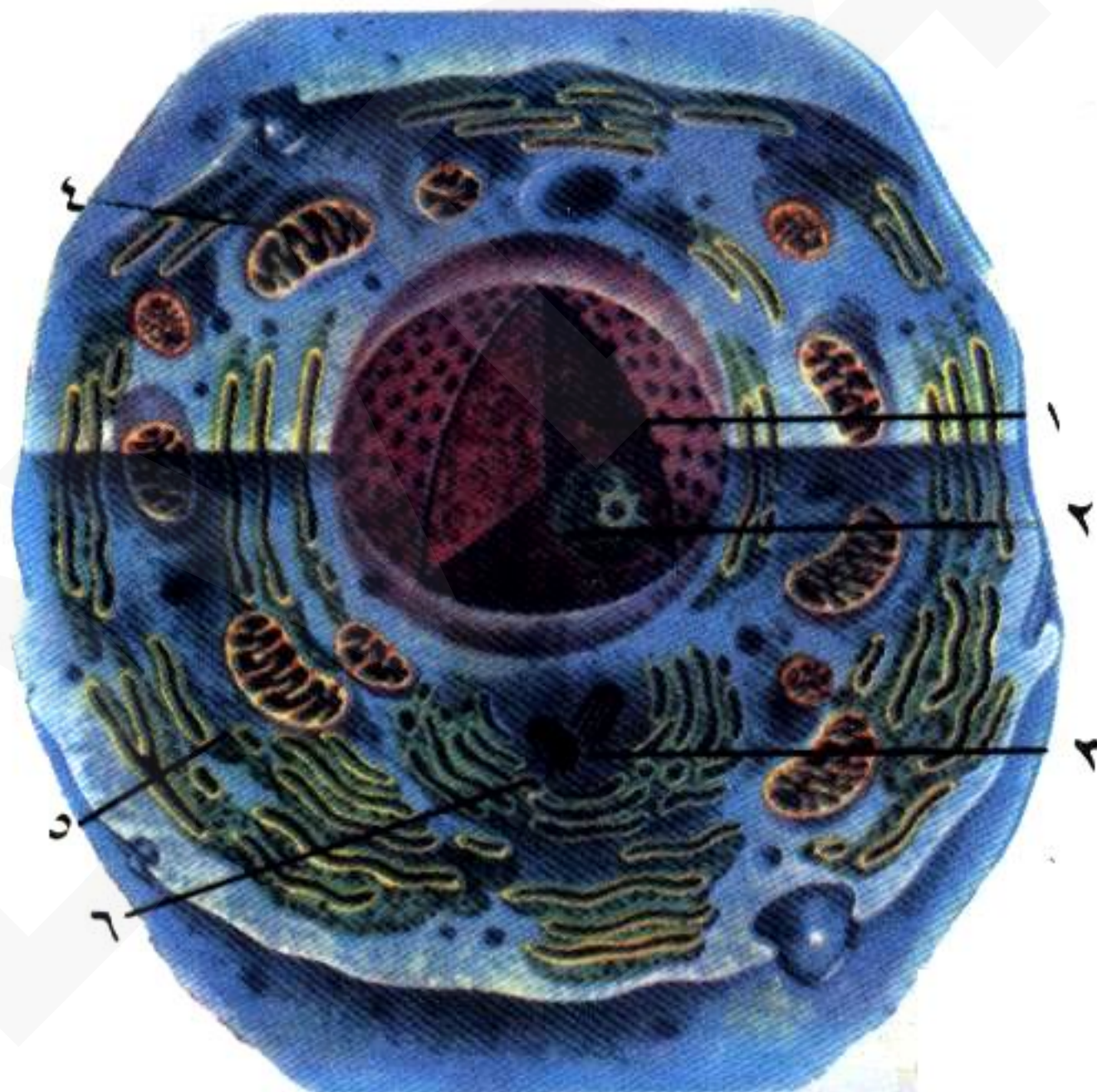
وتختلف خلايا جسم الانسان في شكلها وحجمها تبعاً  
لاختلاف وظيفتها وعملها؛ غير أنها بالرغم من هذا الاختلاف  
تبقى في أساسها مكونة من نفس المكونات تقريباً .



## خاماتُ الحُبمِ البشري

مخطط لقطاع في خلية افتراضية .

- ١ - النواة
- ٢ - الاجسام الفتيلية ( الميتوكوندريا )
- ٣ - الشبكة الاندوبلازمية



خلية حيوانية افتراضية .

- ١ - النواة
- ٢ - النوية
- ٣ - النقطة المركزية
- ٤ - الميتوكوندريا
- ٥ - الشبكة الاندوبلازمية
- ٦ - جهاز جولجي

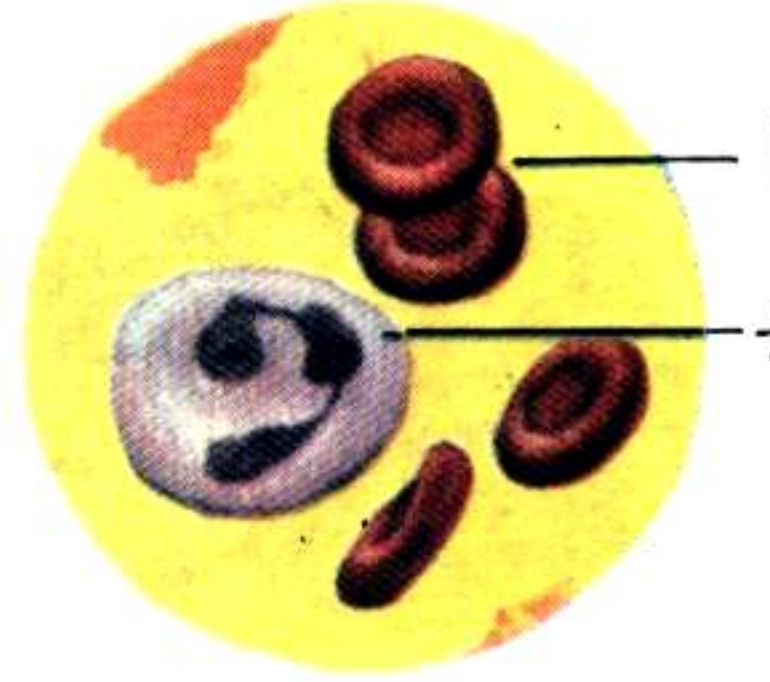
## بعض أنواع الخلايا

١ - خلايا غدية .

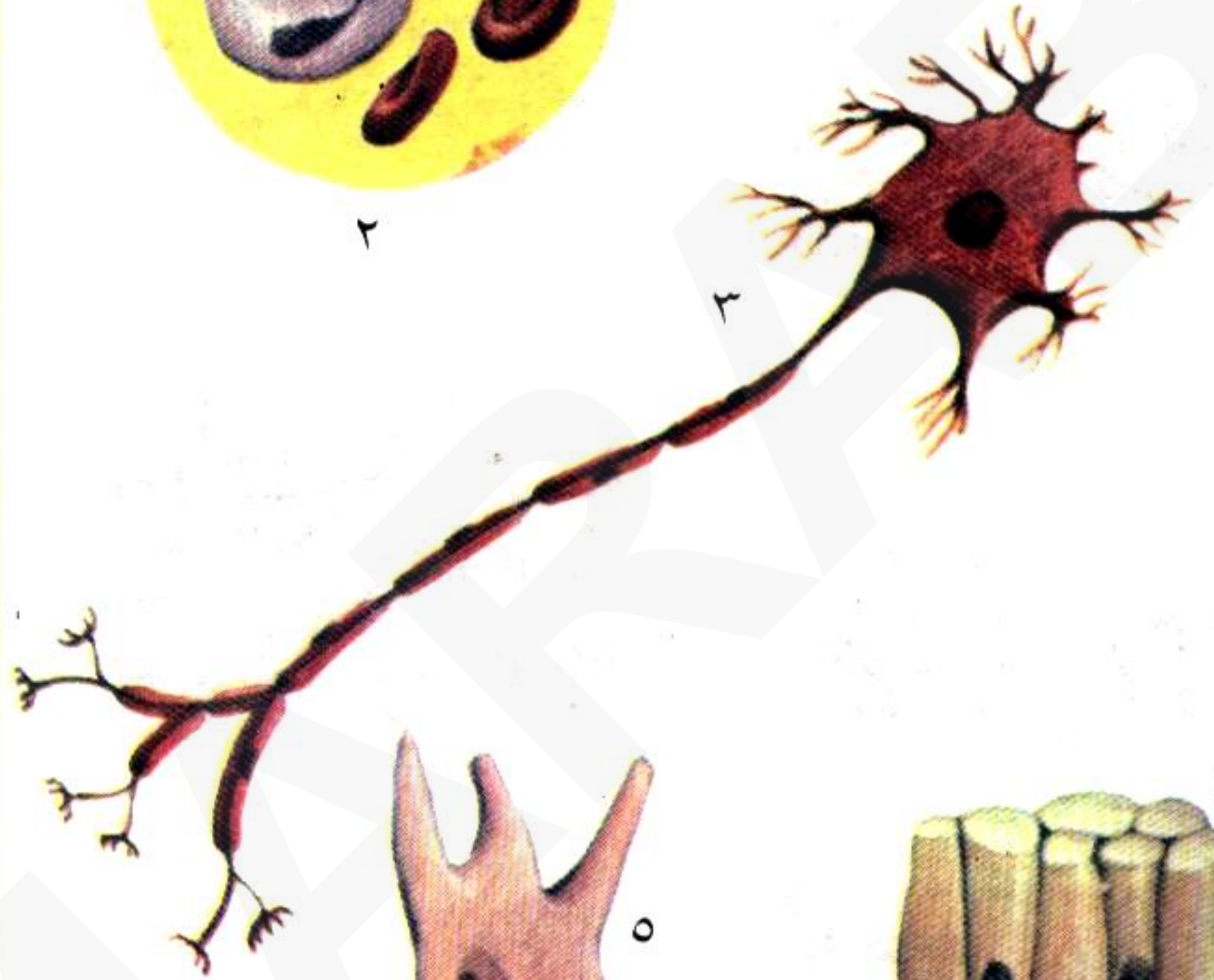

٢ - خلايا دموية .

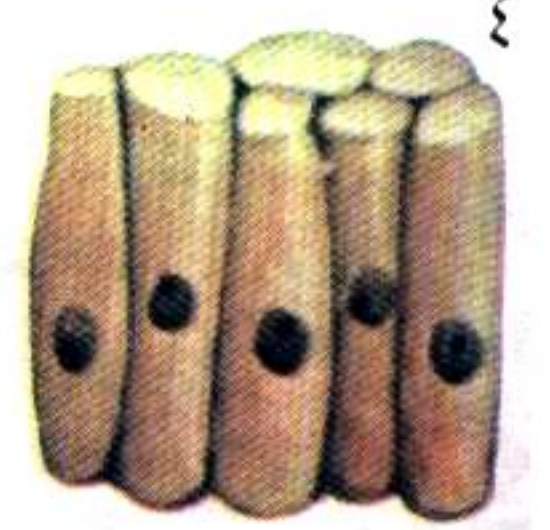- ١ - خلية دموية حمراء  
ب - خلية دموية بيضاء



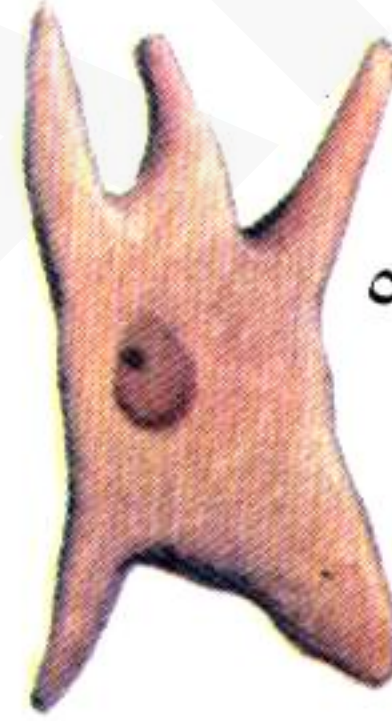
٣ - خلية عصبية .




٤ - خلايا مبطنة للمريء .



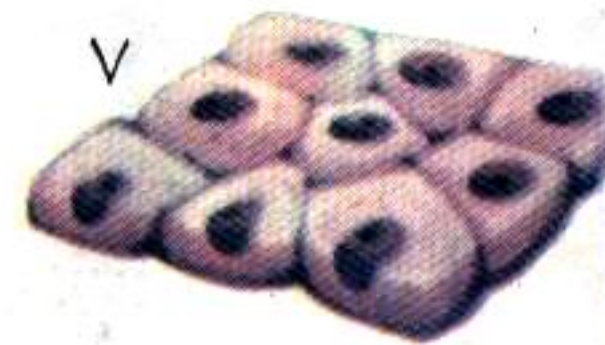٥ - خلية ضامة .



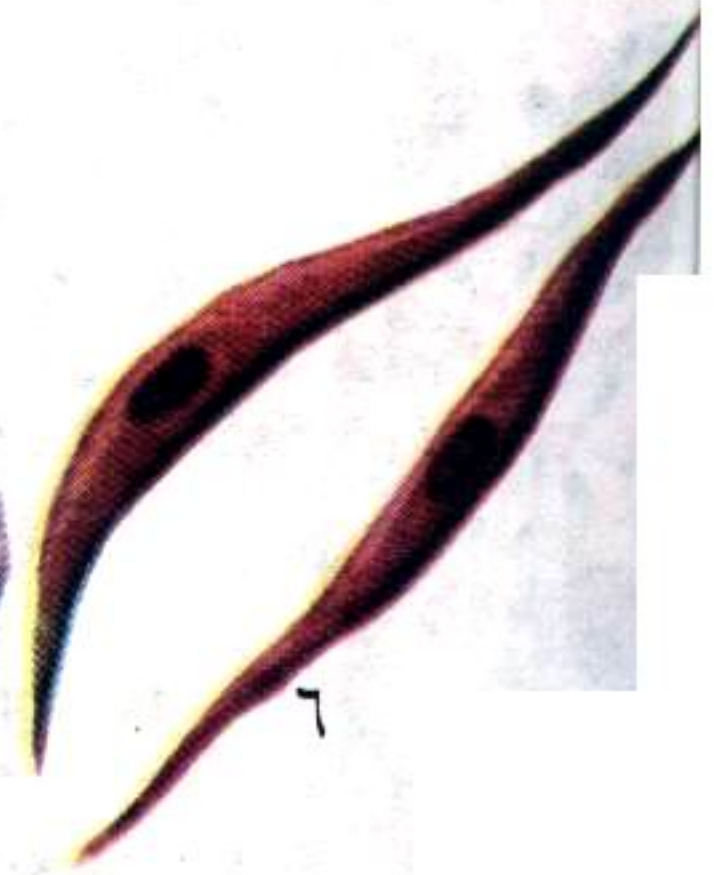٦ - خلايا عضلية .



٧ - خلايا مبطنة للثة .



٨ - خلايا غضروفية .



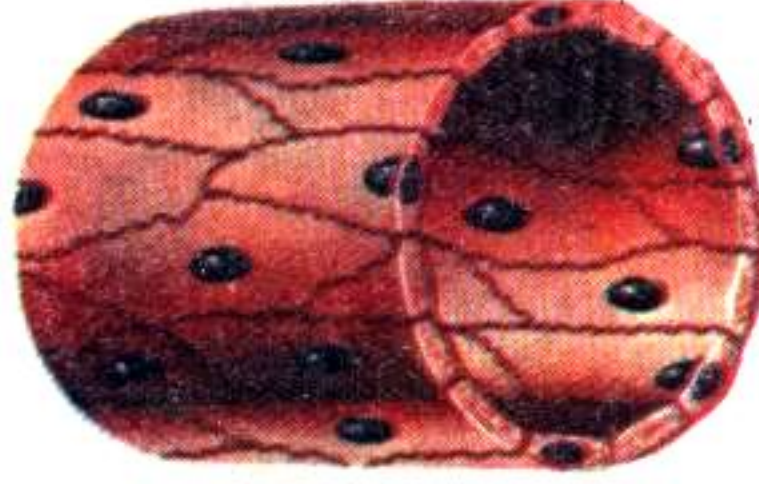
الخلايا المتشابهة الى حد ما تتجمع معاً لتؤدي وظيفة واحدة وتسمى مجموعة الخلايا هذه بالنسيج . ويمكن تمييز أنسجة جسم الانسان الى أربع مجموعات رئيسية هي :

- ١ - الانسجة الطلائية  
٢ - الانسجة الضامة  
٣ - الانسجة العضلية  
٤ - الانسجة العصبية


## أنسجة طلائية



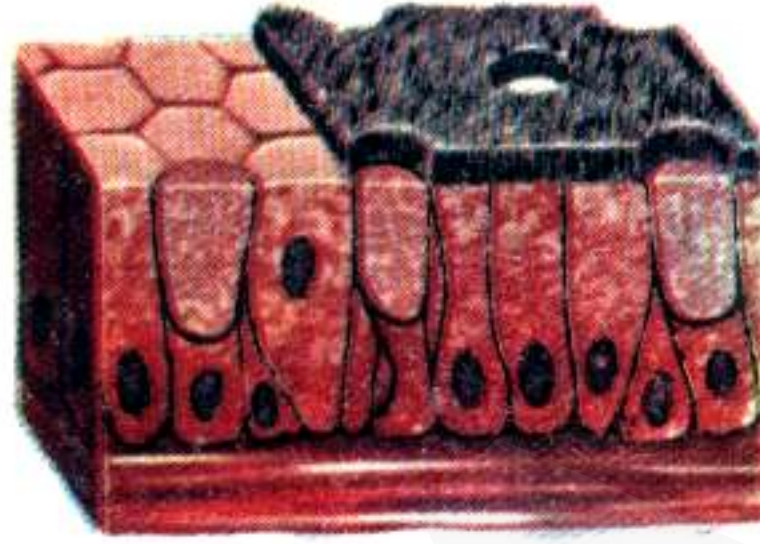
٢




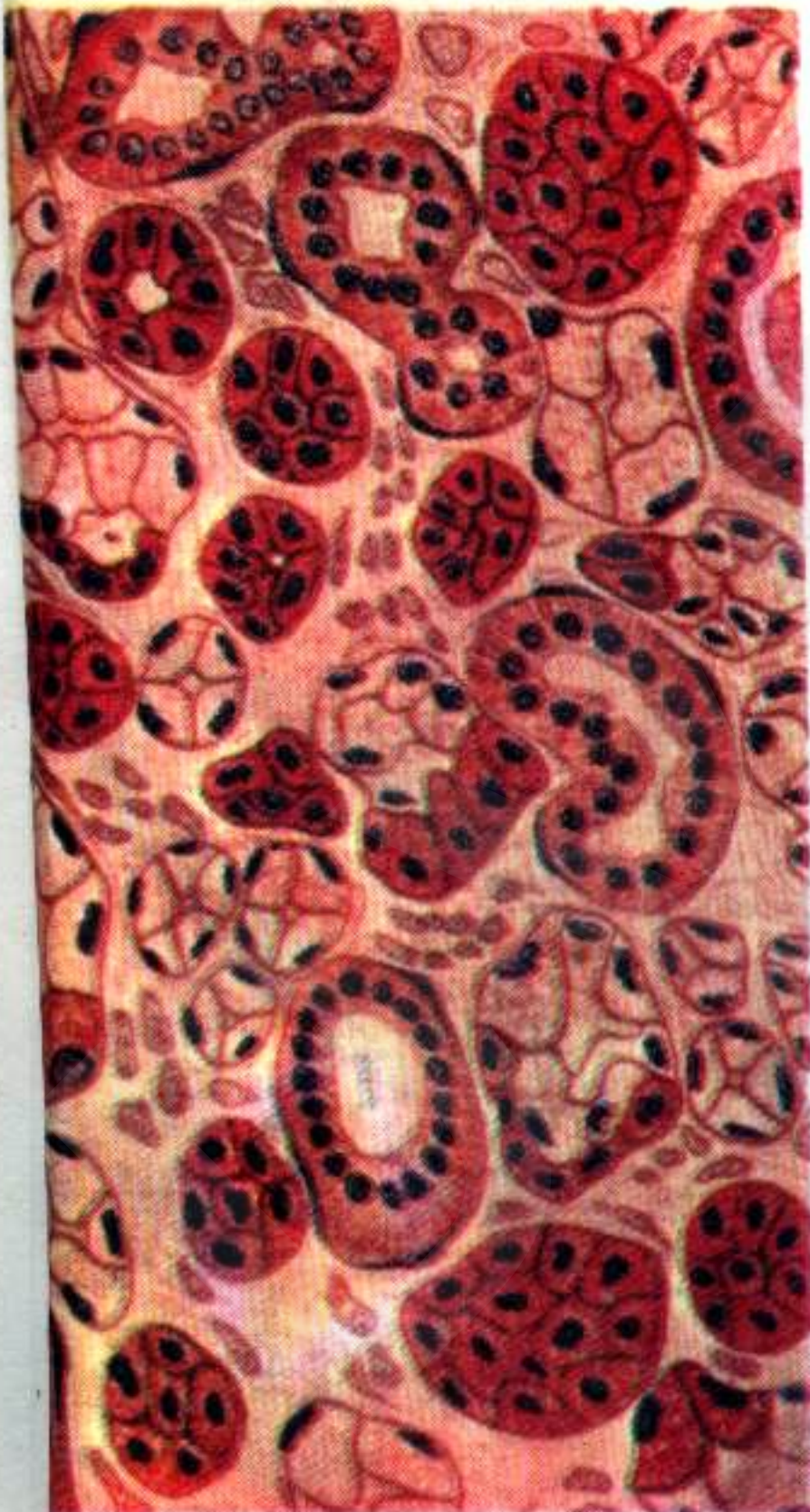
١



٤



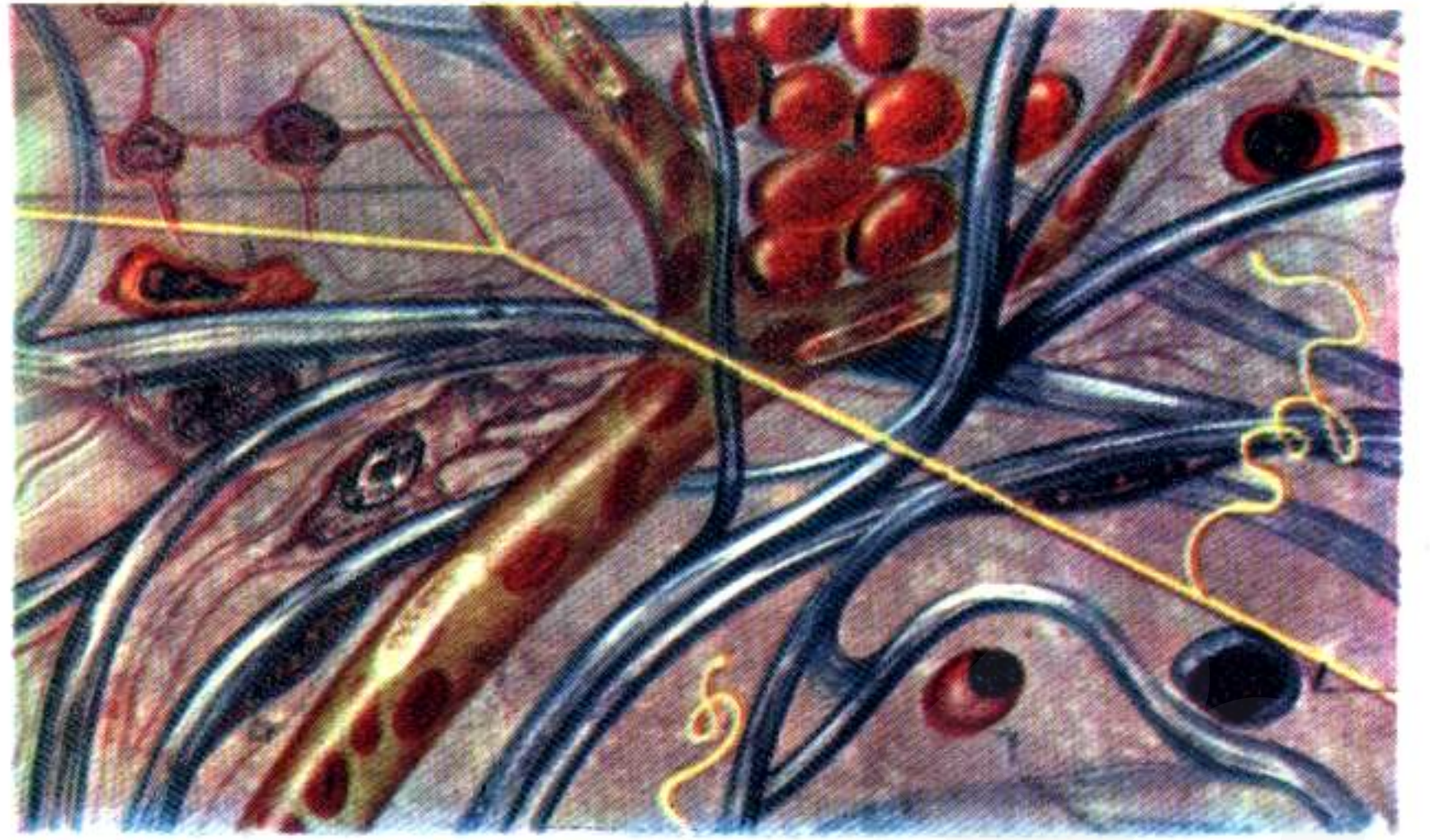
٣




## للأنسجة

- ١ - نسيج طلائي بسيط ، كالمبطن للأوعية الدموية .  
٢ - نسيج طلائي عمودي ، كالمبطن للقناة الهضمية .  
٣ - نسيج عمودي مهدّب ، كالمبطن للتجاويف التنفسية .  
٤ - نسيج طلائي طبقي انتقالي (ويوجد في المر البولي) .  
٥ - نسيج حرشفي طبقي (بشرة الجلد) .  
٦ - نسيج طلائي غدّي (قطاع في غدة لعابية) .

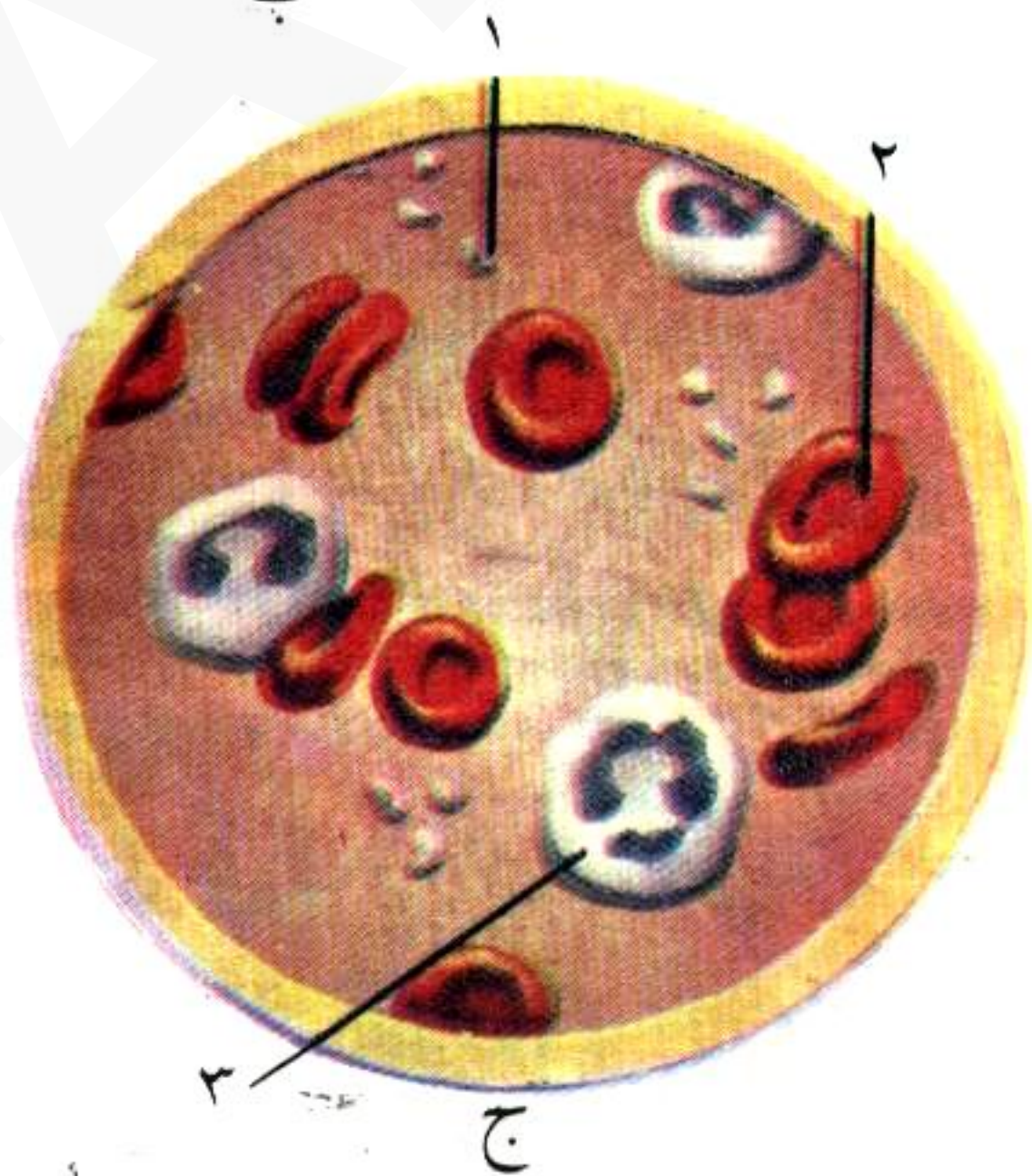
## أنسجة ضامة



١ - نسيج ضام فجوي رخو



ب - نسيج ضام عظمي .

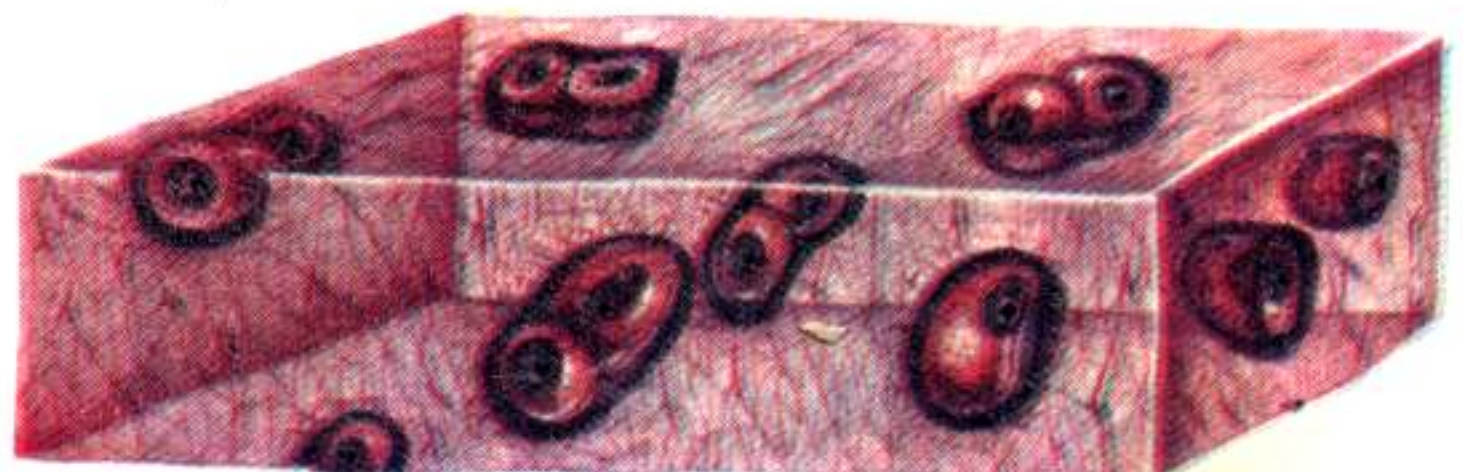


ج - نسيج ضام وعائي ( الدم واللمف ) .

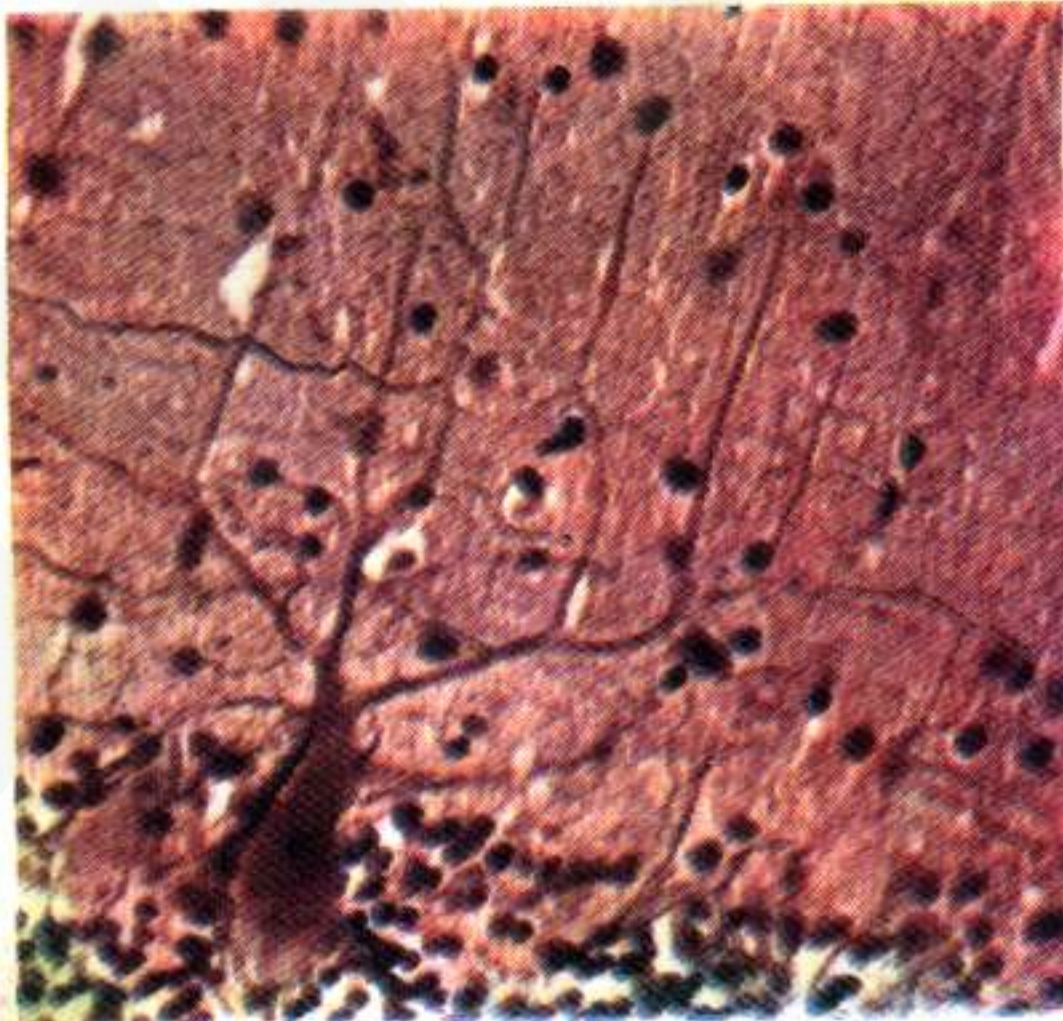
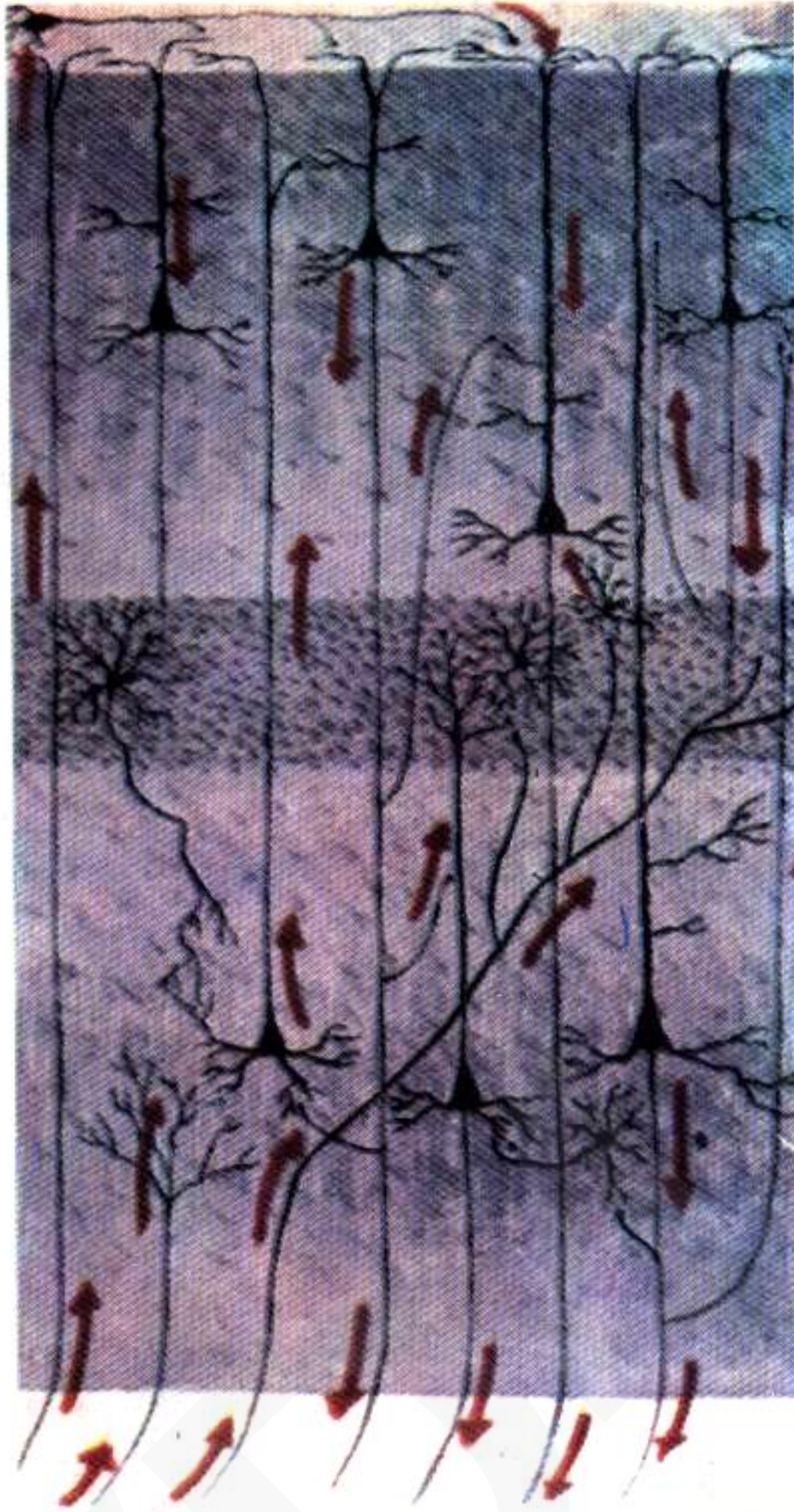
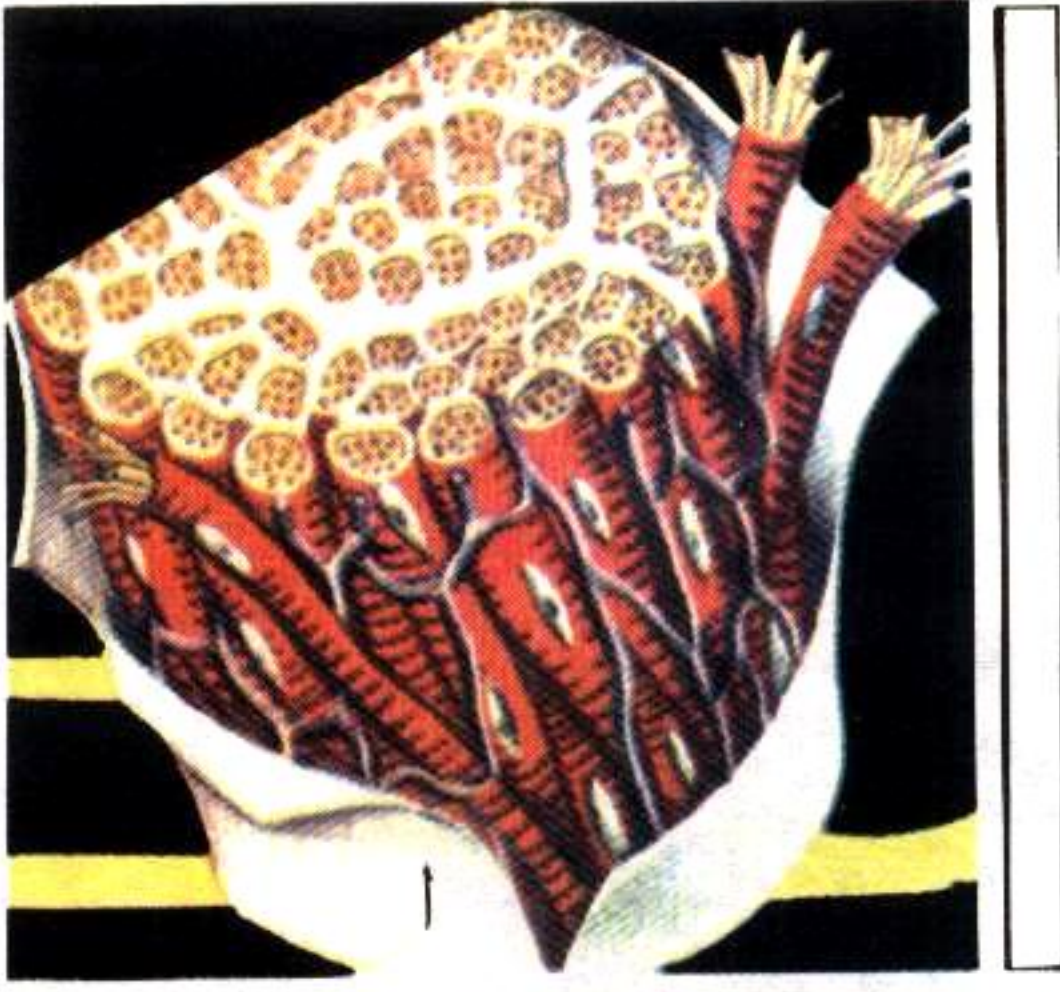
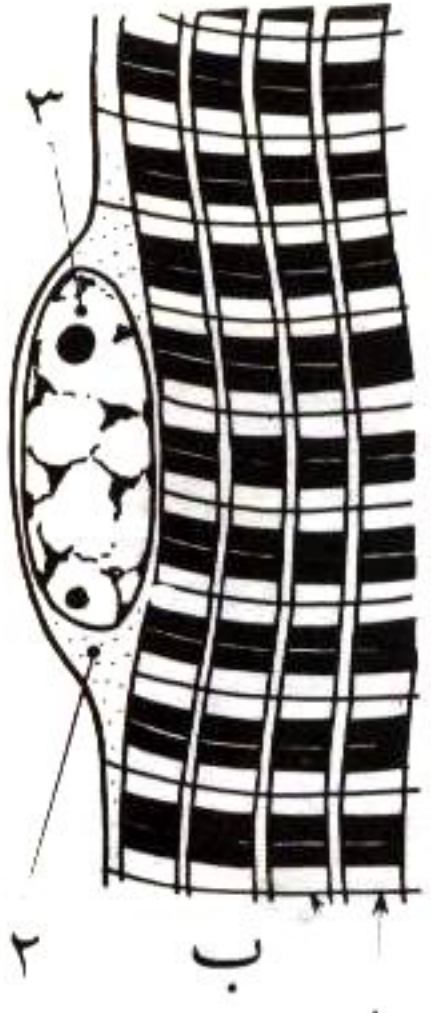
١ - الصفائح الدموية

٢ - كرية حمراء

٣ - كرية بيضاء



د - نسيج ضام غضروفي .



## أنسجة عضلية وعصبية

١- نسيج عضلي (مجموعة ألياف مخططة).

ب- رسم بياني لليفة عضلية :

١- ليفات عضلية

٢- ساركوبلازم

٣- نواة

أنسجة عصبية :

١ - قطاع في قشرة الدماغ يبين الخلايا الهرمية.

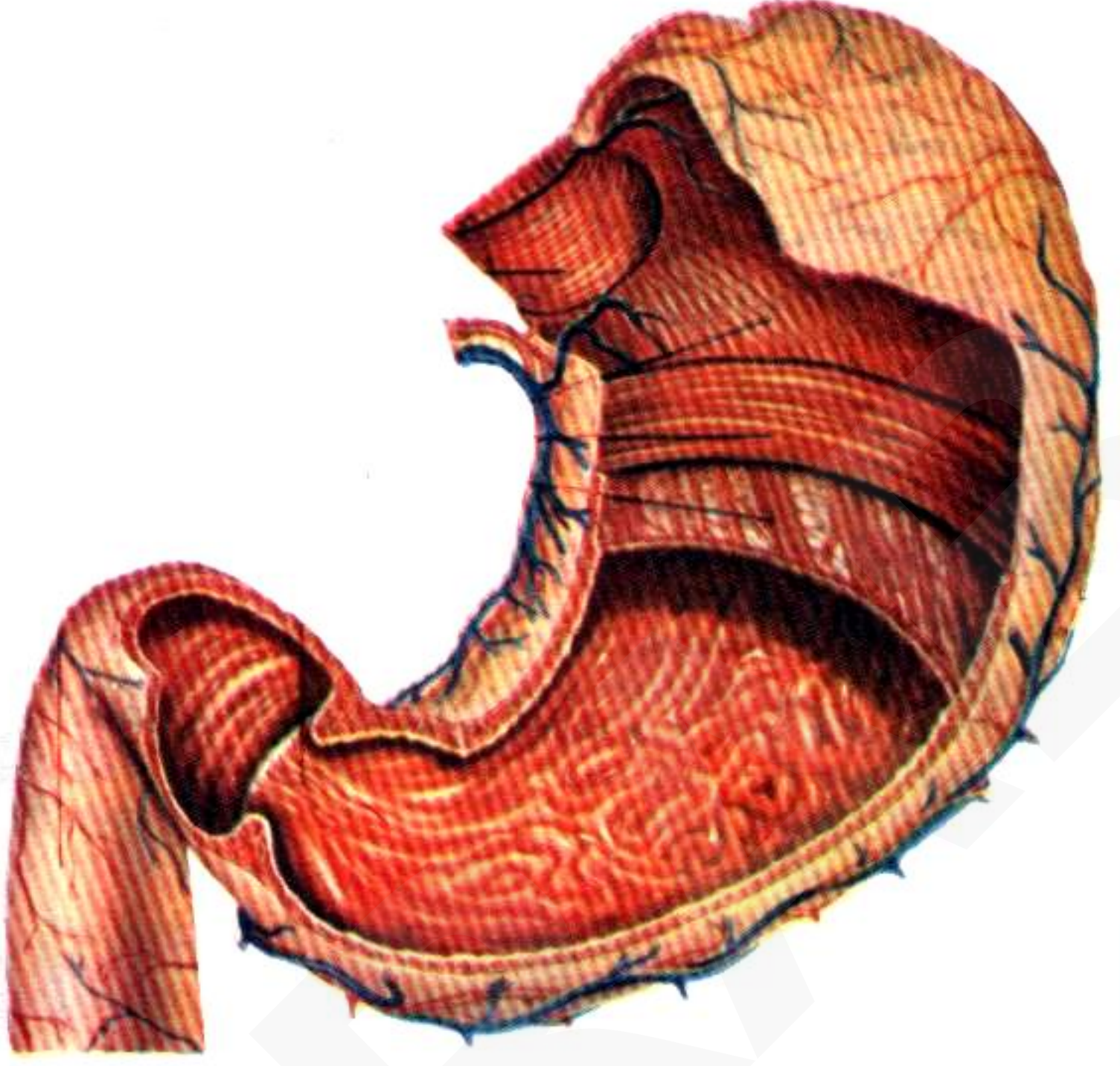
ب - قطاع في المخيخ يظهر احدى خلايا  
بوركنج العملاقة التي يتميز بها هذا العضو.

## الأعضاء

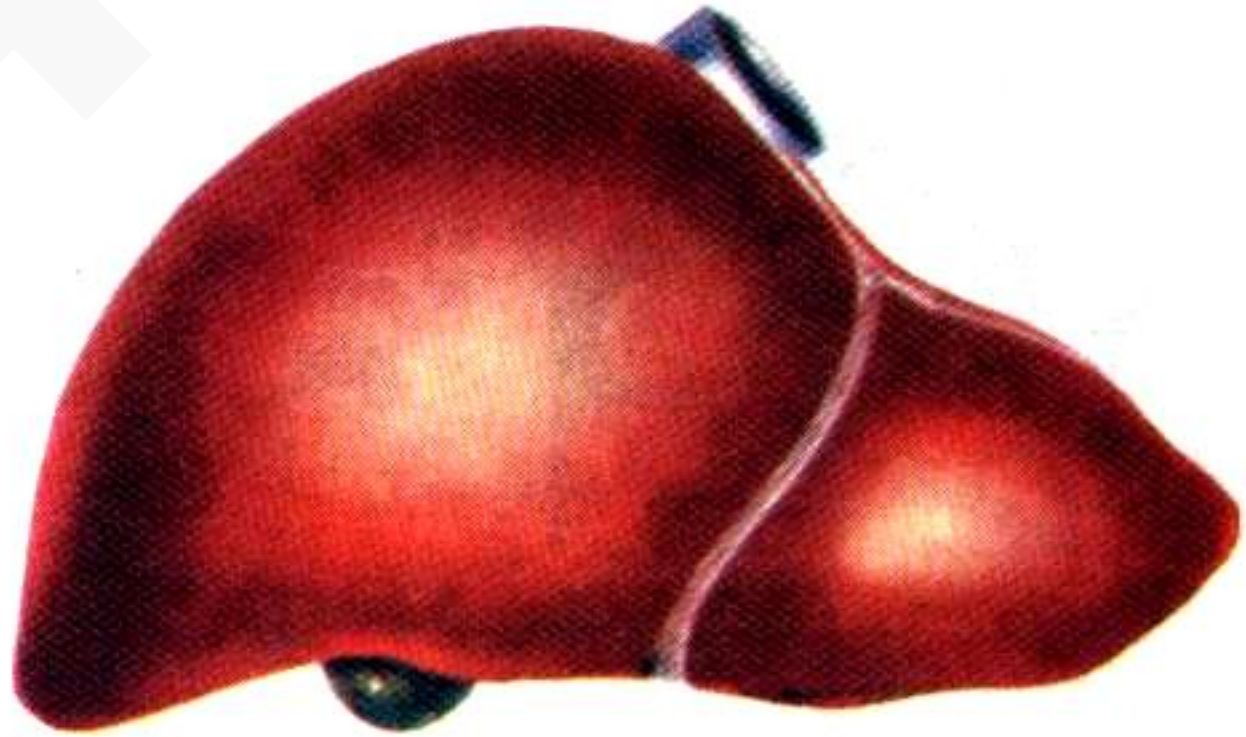
تتحد مجموعة من الأنسجة المختلفة لتؤدي وظيفة معينة وتكون ما يعرف بالعضو كالمعدة والكبد مثلاً.

والاعضاء التي تتضامن لتؤدي وظيفه معينة تعرف بالجهاز.

المعدة



الكبد






## القناة الهضمية

يتكون الجهاز الهضمي من القناة الهضمية وملحقاتها .

١ - القناة الهضمية (Alimentary Canal) : تبدأ القناة الهضمية بالفم وبداخله اللسان والأسنان ثم البلعوم والمريء ، يليها الامعاء الدقيقة فالأمعاء الغليظة .

- الفم - تجويف محاط بغشاء مخاطي يفتح للخارج بفتحة افقية تحيط بها الشفتان . والجزء العلوي من الفم يسمى سقف الحلق الذي يفصل تجويف الفم عن تجويف الأنف . ينتهي سقف الحلق بزائدة تسمى اللهاة ، وبداخل الفم الأسنان واللسان ، وتفتح الغدد اللعابية فيه .

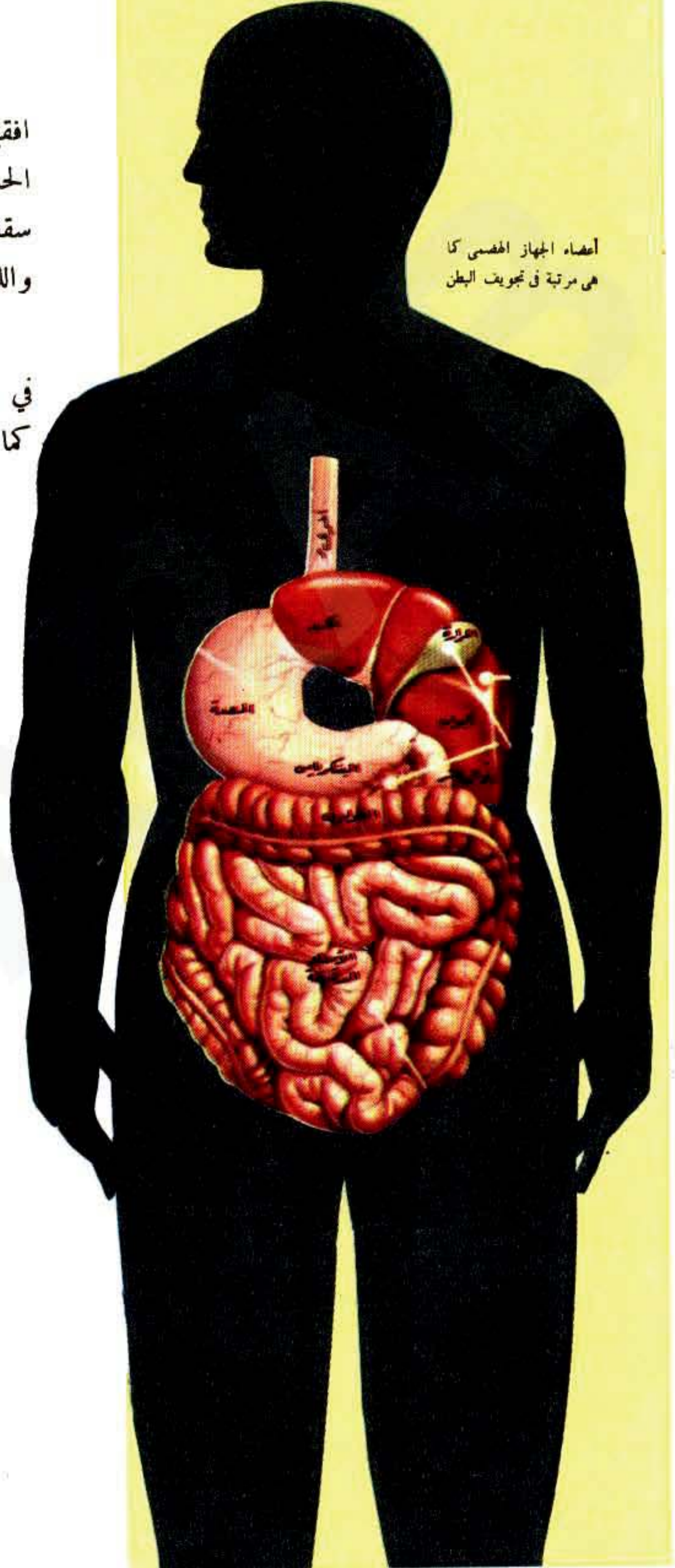
- اللسان (Tongue) : عضو عضلي يمكن أن يتحرك في أي اتجاه ، ويساعد على تقليب الطعام ودفعه عند البلع ، كما يحوي نهايات أعصاب الذوق .



عملية البلع : اللسان يساعد على تقليب الطعام ودفعه عند البلع

## الجهاز الهضمي

أعضاء الجهاز الهضمي كما هي مرتبة في تجويف البطن



– الأسنان : قطع صغيرة صلبة منغرسه في الحافة  
الحررة من عظام الفكين داخل حفر تسمى كل منها بالنسخ .  
يبدأ ظهور الاسنان عند الاطفال في الشهر السادس من عمرهم  
عادة وتسمى بالاسنان اللبنية وعددها ٢٠. وعندما تتساقط بالتدريج  
ابتداء من السنة السادسة من عمرهم تقريباً، تبرز مكانها الاسنان  
الدائمة وعددها ٣٢ سنّاً. ولا يكتمل بروز الاسنان الدائمة الا بعد  
سن الثامنة عشرة .

أنواع الاسنان :

١ – القواطع ( Incisors ) وعددها ٨ تعمل على تقطيع

الأطعمة الطرية ؛

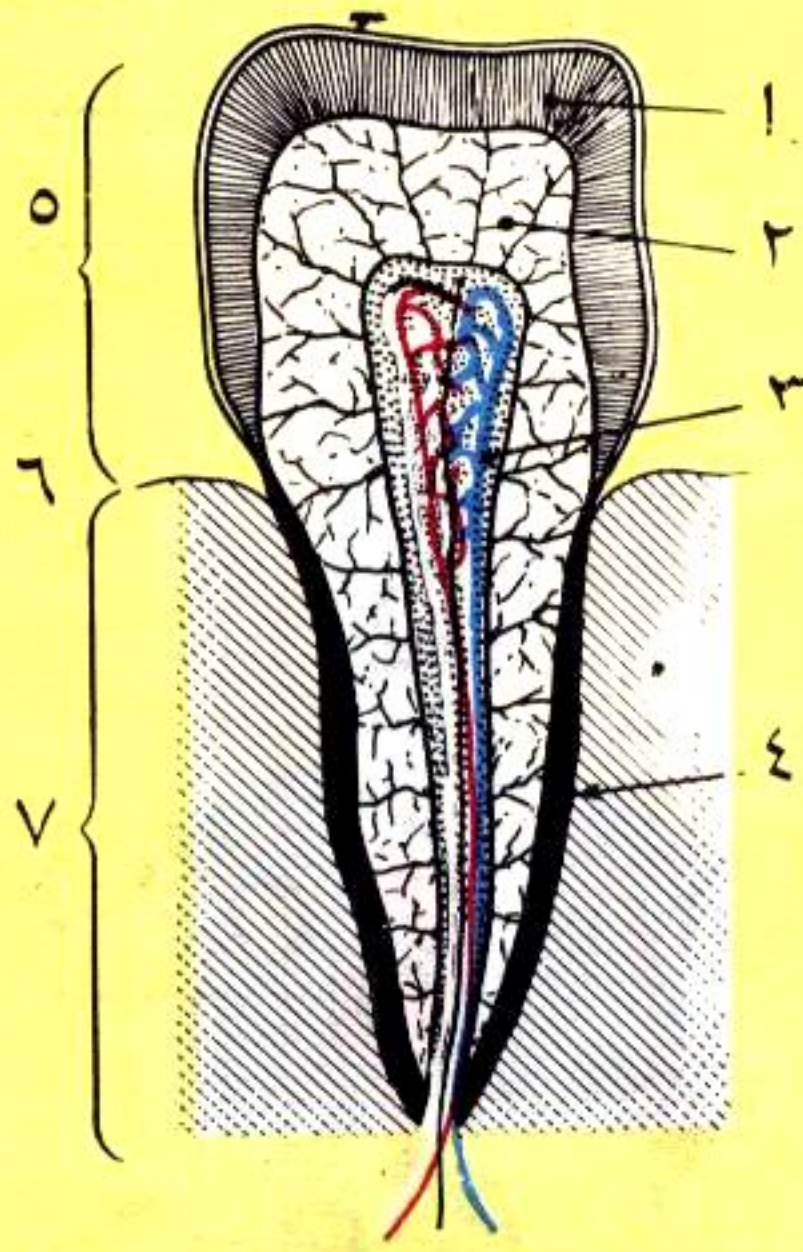
٢ – الأنياب ( Canines ) وعددها ٤ ،

٣ – الأضراس الامامية ( Premolars ) وعددها ٨ وتعمل

على سحق الطعام ؛

٤ – الأضراس الخلفية ( Molars ) وعددها ١٢ وتعمل على

طحن الطعام .



تركيب السن :

٤ – الإسمنت

٥ – التاج

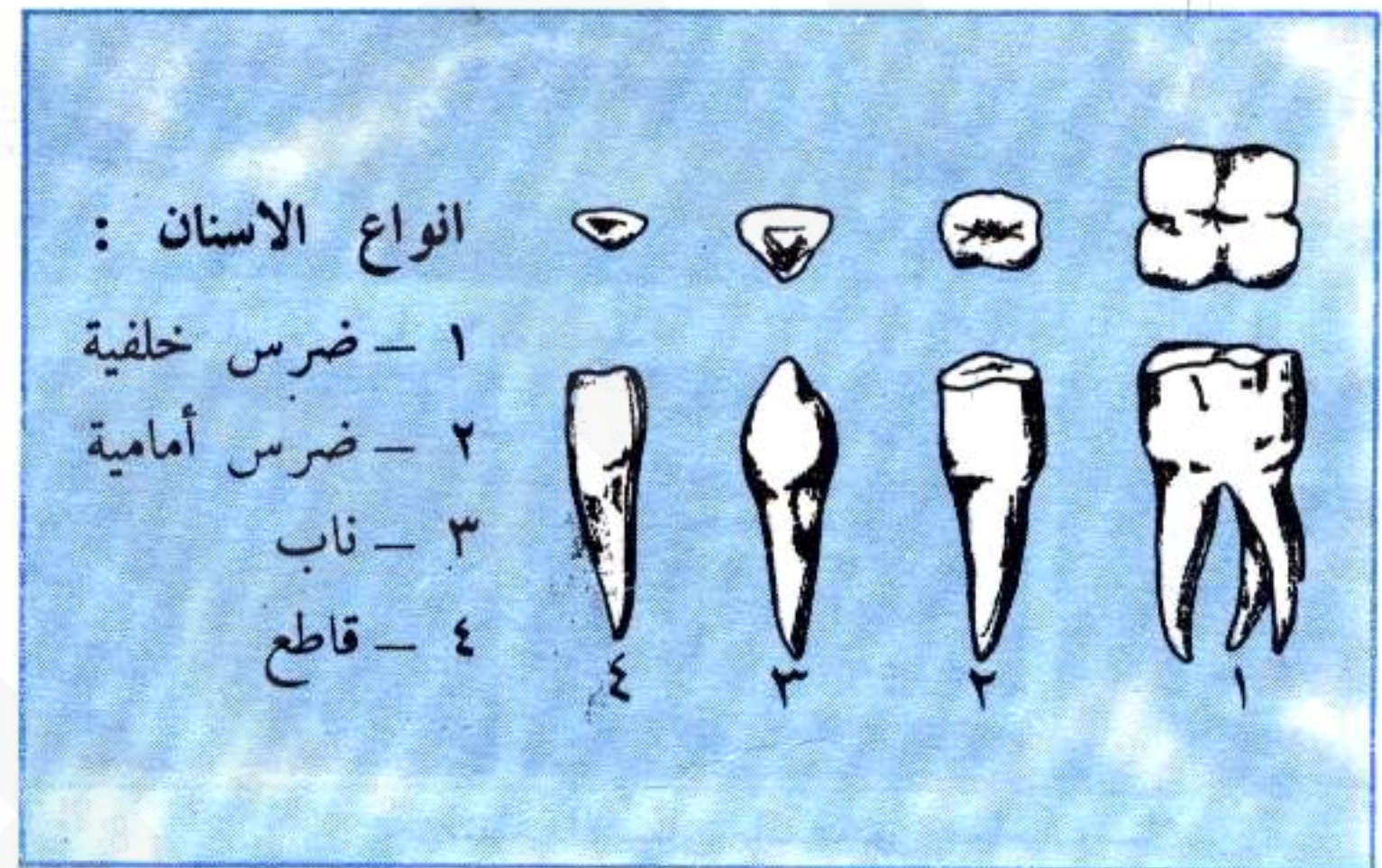
٦ – العنق

٧ – الجذر

١ – المينا

٢ – العاج

٣ – اللب



تركيب الاسنان : يتركب السن خارجياً من التاج والعنق  
والجذر . أما التاج فهو الجزء البارز من اللثة والجذر هو الجزء  
المغروس في النسخ والعنق هو الجزء الموجود بين التاج والجذر .  
أما التركيب الداخلي للسن ، فنجدته يتكون من العاج وهي مادة  
تشبه مادة العظام الا أنها تحتوي على كمية اكبر من فوسفات  
الكالسيوم وكمية أقل من كربونات الكالسيوم . يغطي العاج  
في منطقة التاج مادة صلبة بيضاء لامعة تسمى المينا ؛ ويغطيه  
في منطقة الجذر مادة أقل صلابة من المينا وتسمى الإسمنت ،  
تعمل على تثبيت جذر السن في النسخ . ويوجد في وسط  
السن تجويف يسمى اللب تنتشر فيه أوعية دموية تغذي السن  
وأعصاب تتفرع لتصل الى العاج فتعطيه الحساسية .

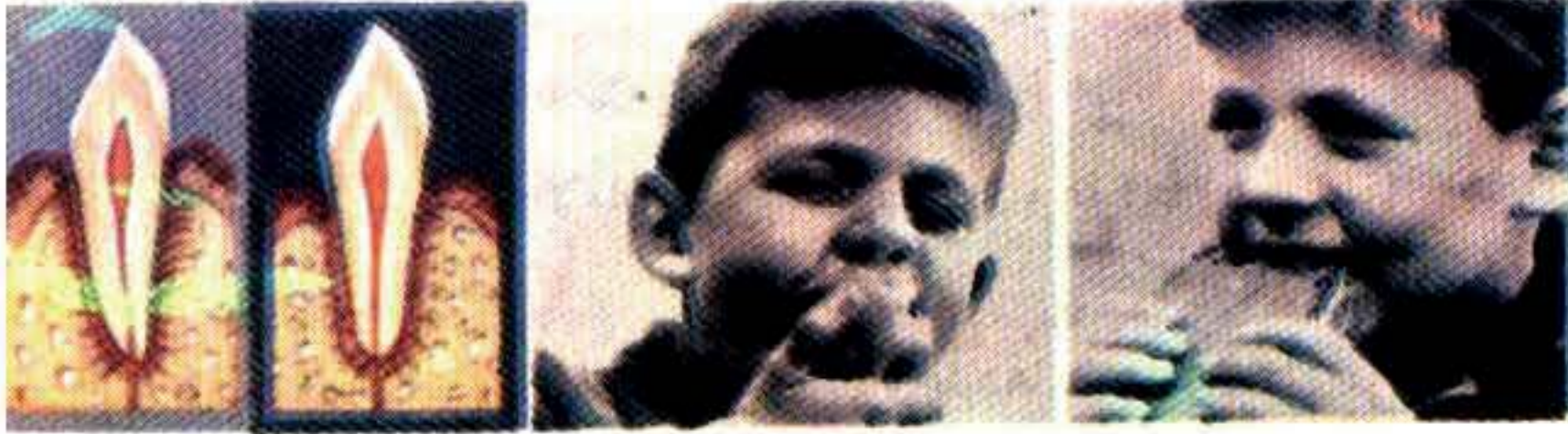تسوس الاسنان : عندما تقل نسبة أملاح الفلور في جسم الانسان فإن تحلل بقايا الطعام وخاصة السكريات بالبكتيريا وما ينتج عن هذا التحلل من أحماض عضوية يسبب تآكل الأسنان ونخرها حتى إذا ما وصل التآكل الى الأعصاب أحس الانسان بالألم . ولذا يجب حفر الجزء المصاب لإزالة النخر وحشو مكانه بمادة تشبه الميناء .

أسنان مريضة = جسم مريض .

١ - ضرب الاجهزة الداخلية : القلب ، المخ  
العضلات ، الكليتين ، المثانة .

٢ - الجمجمة ، المفاصل

٣ - الاعصاب



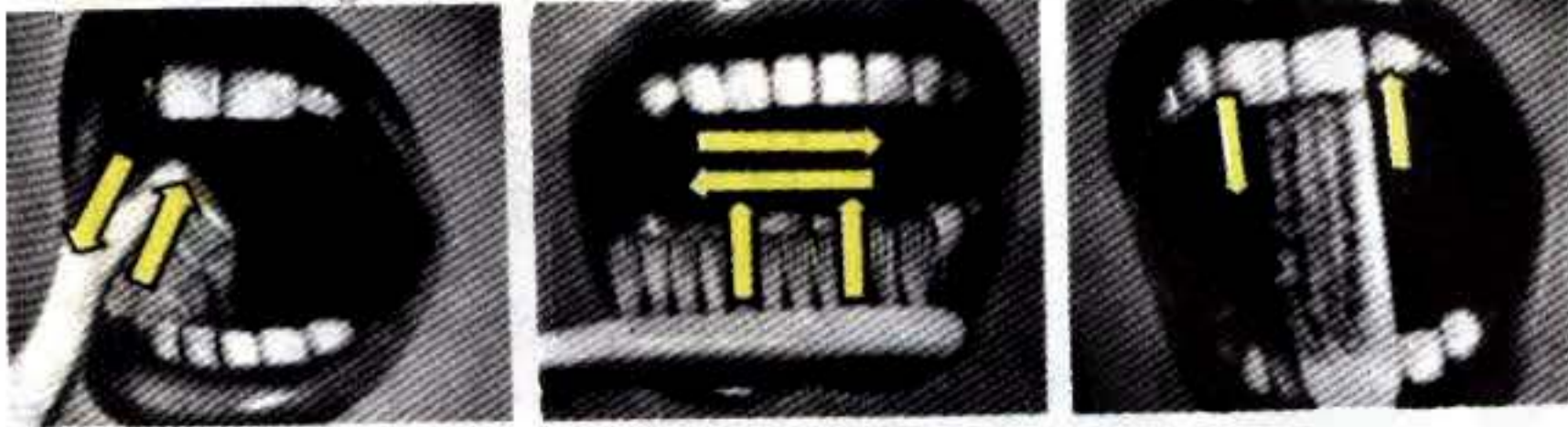تآكل الأسنان

المضغ الحيد يحفظ الاسنان



الأسنان تحتاج الى اغذية طازجة

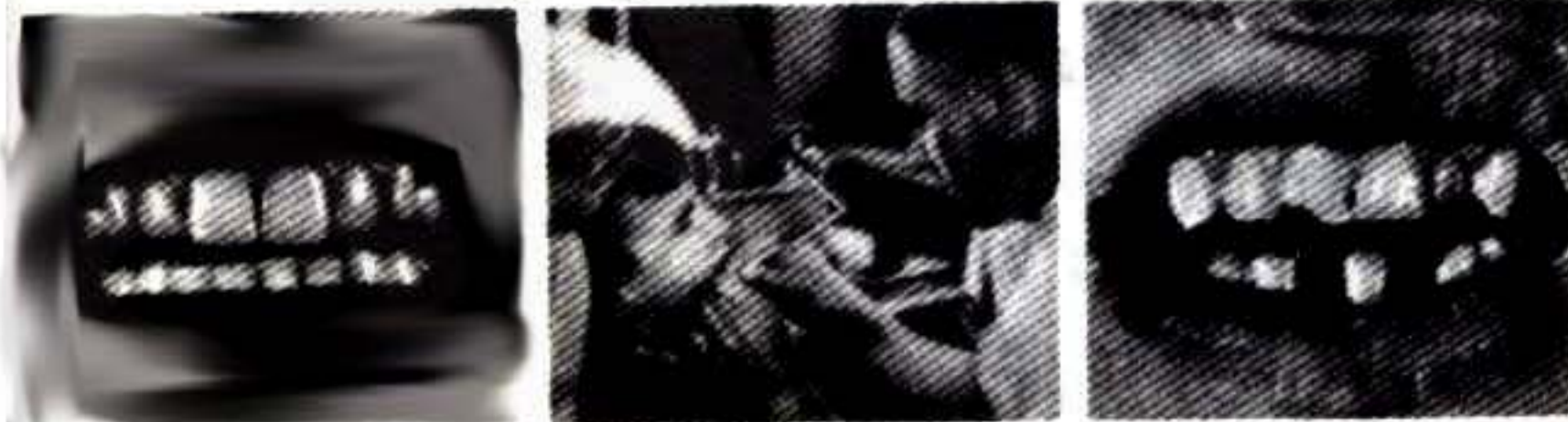لسر حاراً وولاً بارداً وولاً حلواً



تنظف الأسنان بالمعجون صباحاً ومساءً



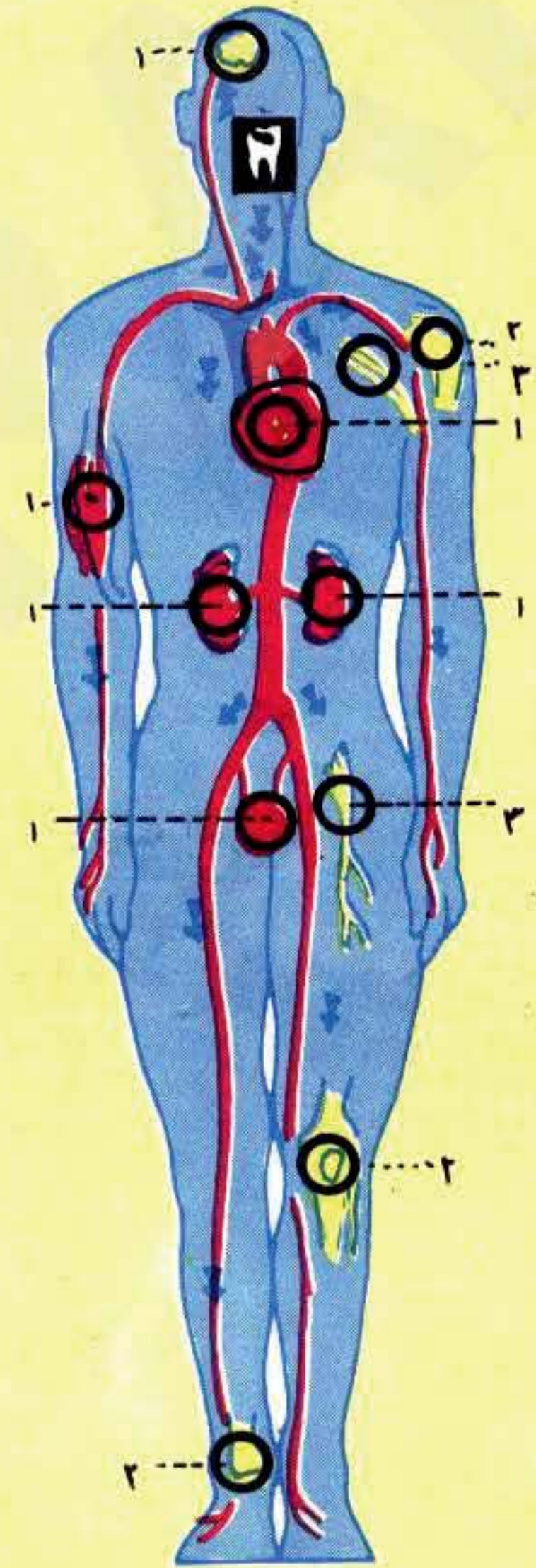
الاسنان ليست فتحة او كسارة



اسنان سليمة

الكشف الدوري على الاسنان

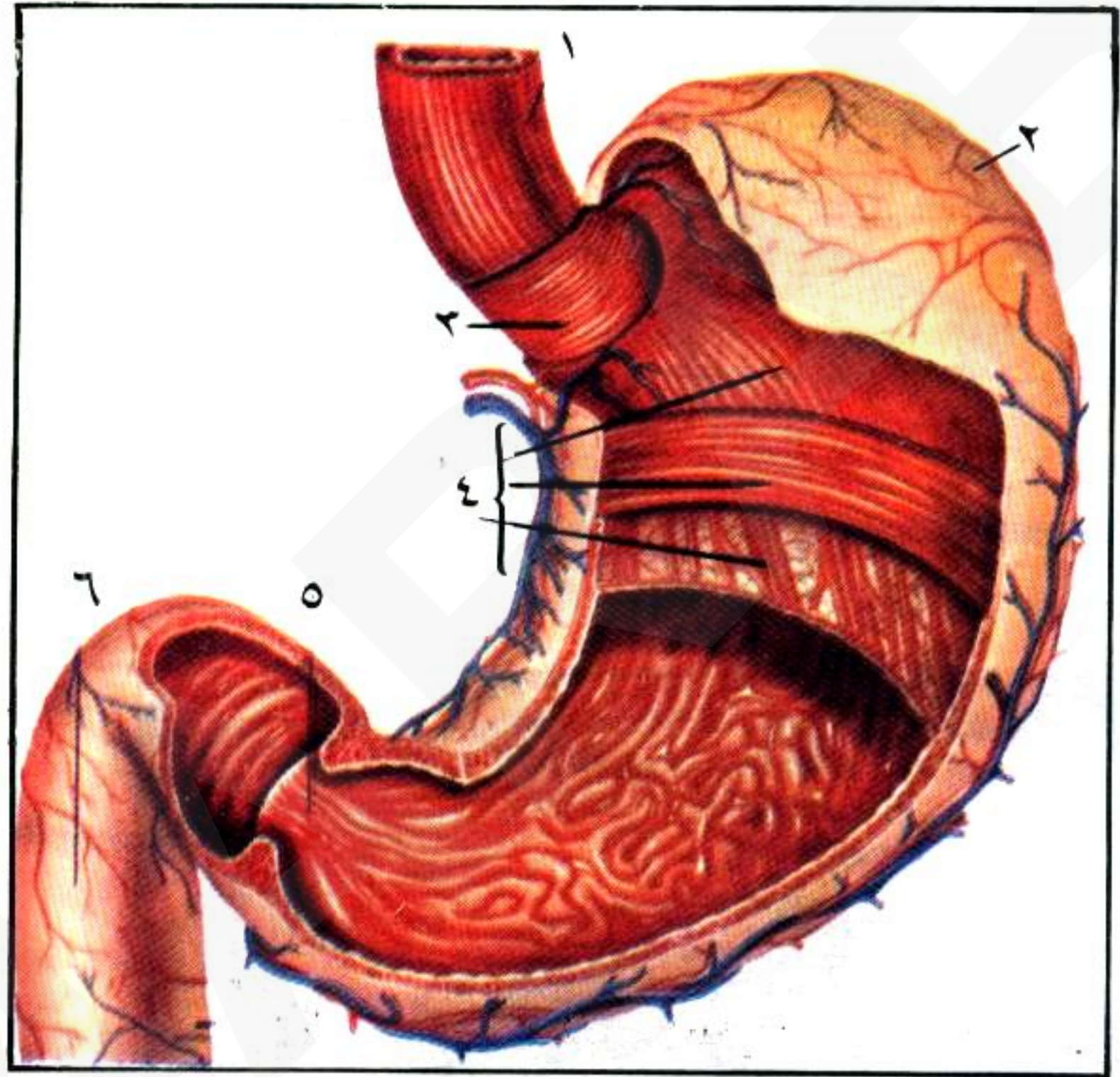
أسنان عطية



– البلعوم: (Pharynx) تجويف عضلي يعتبر ملتقى لعدة فتحات هي فتحة الفم الداخلية والفتحتان الانفيتان الداخليتان وفتحة الحنجرة وفتحتا قناتي استاكيوس وفتحة المريء .

– المريء (Oesophagus) يلي البلعوم وهو انبوبة عضلية طولها حوالي ٢٦ سم وقطرها حوالي ٣ سم تمتد في العنق والصدر بمحاذاة العمود الفقري وتخرق الحجاب الحاجز لتنتهي الى المعدة . والحجاب الحاجز هو حاجز عضلي يقسم تجويف الجسم الى تجويف صدري وآخر بطني .

يبطن المريء غشاء مخاطي يحتوي على غدد صغيرة تفرز مادة مخاطية تساعد على دفع البلعة الغذائية. ويوجد بجدار المريء



- ١ – جزء من المريء
- ٢ – المعدة
- ٣ – الصمام القوادي للمعدة
- ٤ – الطبقات العضلية
- ٥ – فتحة البواب
- ٦ – الاثنا عشري

عضلات طولية ودائرية تتقلص في حركة تموجية فتعمل على دفع البلعة الغذائية في اتجاه المعدة .

المعدة (Stomach) : عضو عضلي مجوف ، سطحها العلوي مقعر والسفلي محدب وتقع تحت الحجاب الحاجز في أعلى الخاصرة اليسرى . ويفتح المريء في الجزء العلوي من المعدة بفتحة تسمى فتحة القوادم ، وتتصل المعدة من أسفلها بالأمعاء الرفيعة عن طريق فتحة تسمى فتحة البواب عليها عضلة عاصرة دائرية قوية ، وهذه العضلة تتقلص فتغلق فتحة البواب .

يبطن غشاء المعدة الداخلي غشاء مخاطي متعدد الشبكات يحتوي على غدد تفرز العصير المعدي الهاضم . ويوجد بجدار المعدة ثلاثة أنواع من العضلات . طولية ودائرية ومائلة ، وهذه تسبب تموجات تقلصية تعمل على مزج الطعام بعصارة المعدة .

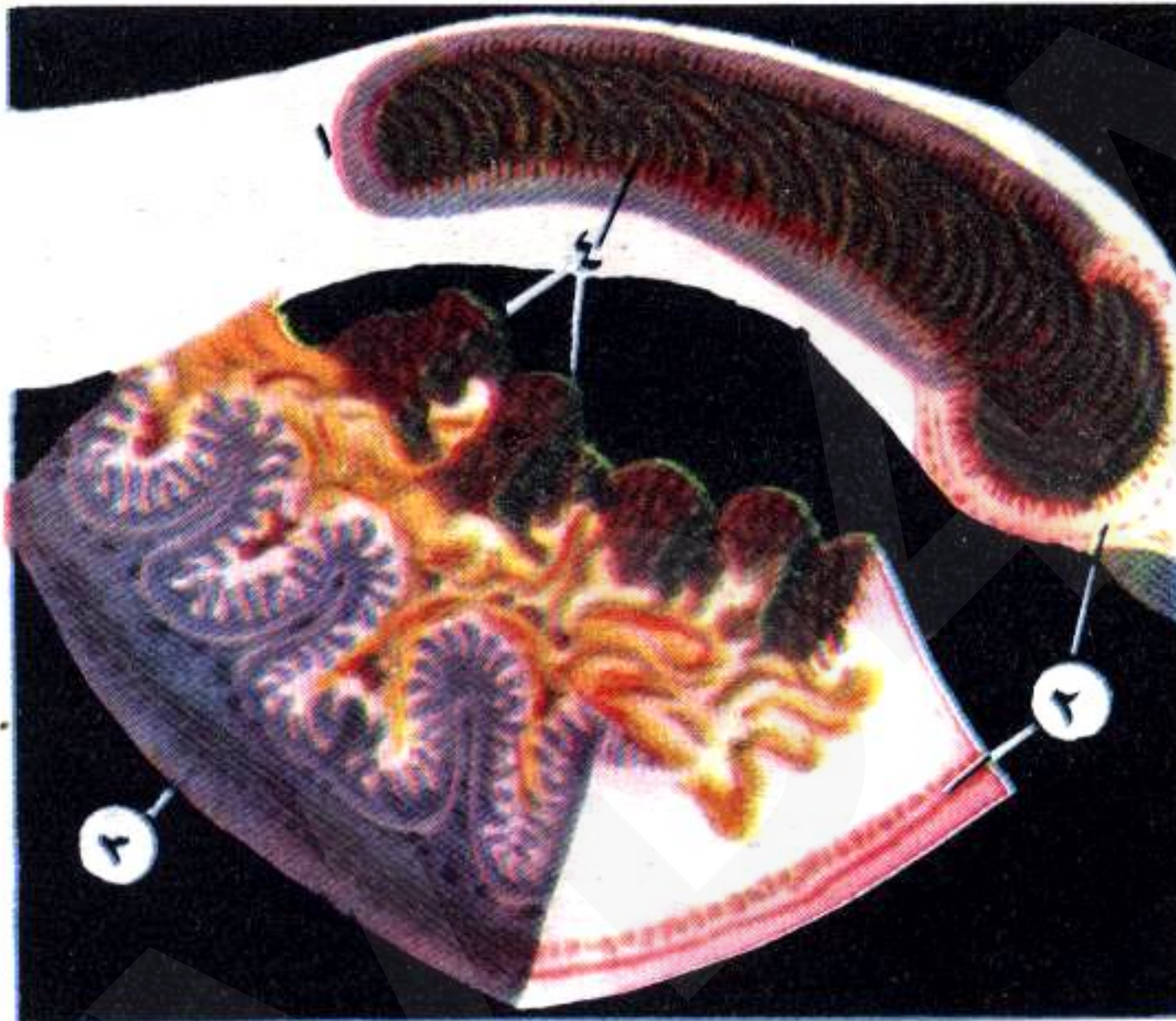
الأمعاء الرفيعة ( Small Intestine ) : تلي المعدة ، وهي انبوبة عضلية تلتوي على نفسها عدة التواءات ليتسع لها تجويف البطن ، وتسمى الالتواءات بالتلافيف المعوية . يتراوح طول الأمعاء الرفيعة بين ٦ - ٨ أمتار وقطرها ٣ سم وتقسم الى ثلاثة أقسام :

١ - الاثنا عشري ويبلغ طوله حوالي اثني عشرة بوصة وهو الجزء الذي يلي المعدة ويعتبر اكبر قطراً من بقية اجزاء الأمعاء الرفيعة ويتخذ في الانسان شكل C .

٢ - الصائم ويلى الاثني عشري ويمثل الجزء الأكبر من الأمعاء الرفيعة .

٣ - اللفائفي وهو الجزء الاخير من الأمعاء الرفيعة التي تفتح في الاعور بفتحة عليها صمام يسمح بمرور بقايا المواد الغذائية الى الاعور ويمنع عودتها ثانية للفاثفي . ويعرف هذا الصمام بالصمام اللفائفي الاعوري .

تعمل الامعاء الرفيعة على خلط الغذاء بالعصارات الهاضمة ودفعه بوساطة تقلصات عضلاتها الدائرية والطولية .



- ١ - الأمعاء الدقيقة
- ٢ - عضلات الأمعاء الدقيقة .
- ٣ - قطاع عرضي في جدار الأمعاء الدقيقة
- ٤ - الحملات

الأمعاء الدقيقة في الانسان عبارة عن أنبوب عضلي يعمل بحركة دودية على دفع الغذاء عبره - ويبرر من الغشاء المخاطي لهذه الامعاء ثنيات كثيرة تتداخل مع بعضها وتكون مكسوة بزوائد دقيقة تسمى الحملات ( Villi )

– الأمعاء الغليظة (Large Intestine) وهي الجزء الأخير من القناة الهضمية وتتكون من انبوبة عضلية يتراوح طولها بين ١٥٠ – ١٨٠ سم وقطرها ١٠ سم وتتميز بسطح محدب ينتفخ انتفاخات تفصل بينها اختناقات بالتالي وتشمل الأمعاء الغليظة الأعور والقولون والمستقيم .

١ – المعي الأعور : كيس صغير يقع في الجهة اليمنى من تجويف البطن يفتح فيه اللفائفي وتتصل به من أسفل انبوبة قصيرة مغلقة تسمى الزائدة الدودية الطرف التي كثيراً ما تلتهب فتزال بالجراحة .

٢ – القولون : يتصل المعي الأعور من أعلاه بانبوبة متسعة تمتد صاعدة في بدايتها بمحاذاة الحاصرة اليمنى وتسمى القولون الصاعد ثم تنثني لتصبح افقية وتعرف بالقولون المستعرض ثم تنثني هابطة في الجهة اليسرى وتسمى بالقولون النازل .

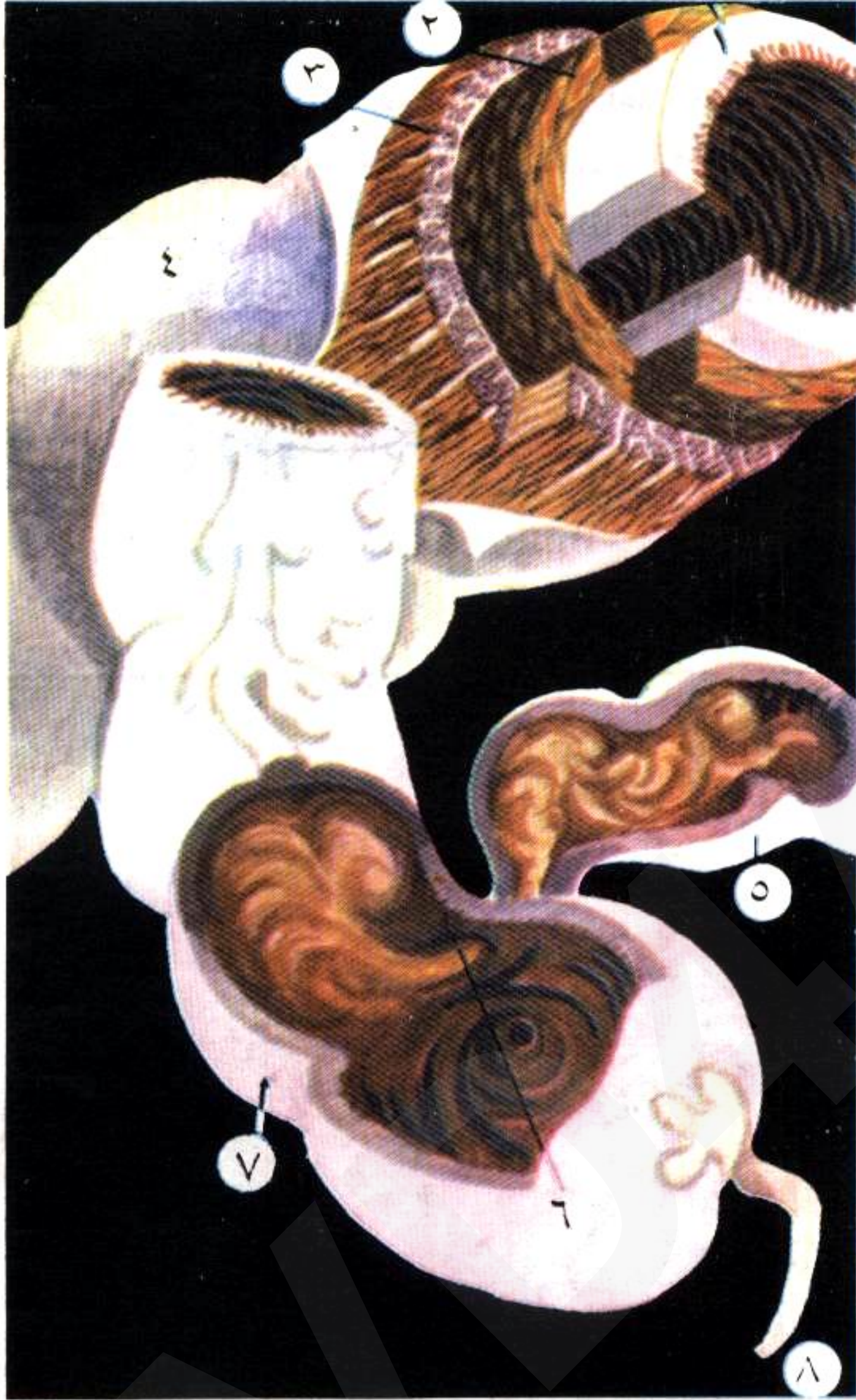
٣ – المستقيم : الجزء الأخير من الأمعاء الغليظة وينتهي بفتحة الشرج (الاست)؛ وتحيط بفتحة الشرج عضلة دائرية عاصرة .

- ١ – الحملات
- ٢ – العضلات التي تعمل على خلط الطعام ، بواسطة الحركة الدودية
- ٣ – قطاع في الحملة
- ٤ و ٥ – غدد من جدار الأمعاء الرفيعة
- ٦ و ٧ – عضلات في جدار الأمعاء الرفيعة
- ٨ – العضلات التي تعمل على دفع الغذاء



تتصل بالقناة الهضمية عدة غدد تقوم بافراز انزيمات هاضمة  
تصبها على الطعام داخل القناة الهضمية وهذه الغدد هي :  
الغدد اللعابية والكبد والبنكرياس .

الغدد اللعابية : وهي ثلاثة أزواج من غدد عنقودية  
الشكل . الزوج الأول يسمى الغدتين تحت اللسان والزوج الثاني  
يسمى الغدتين تحت الفك والزوج الثالث يسمى الغدتين النكفيتين  
وتفرز هذه الغدد اللعاب الذي تصبه داخل الفم بواسطة قنوات  
خاصة . يحتوي اللعاب على انزيم الأمايليز الذي يؤثر على  
النشا المطبوخ فيسهل من هضمه الى مالتوز .



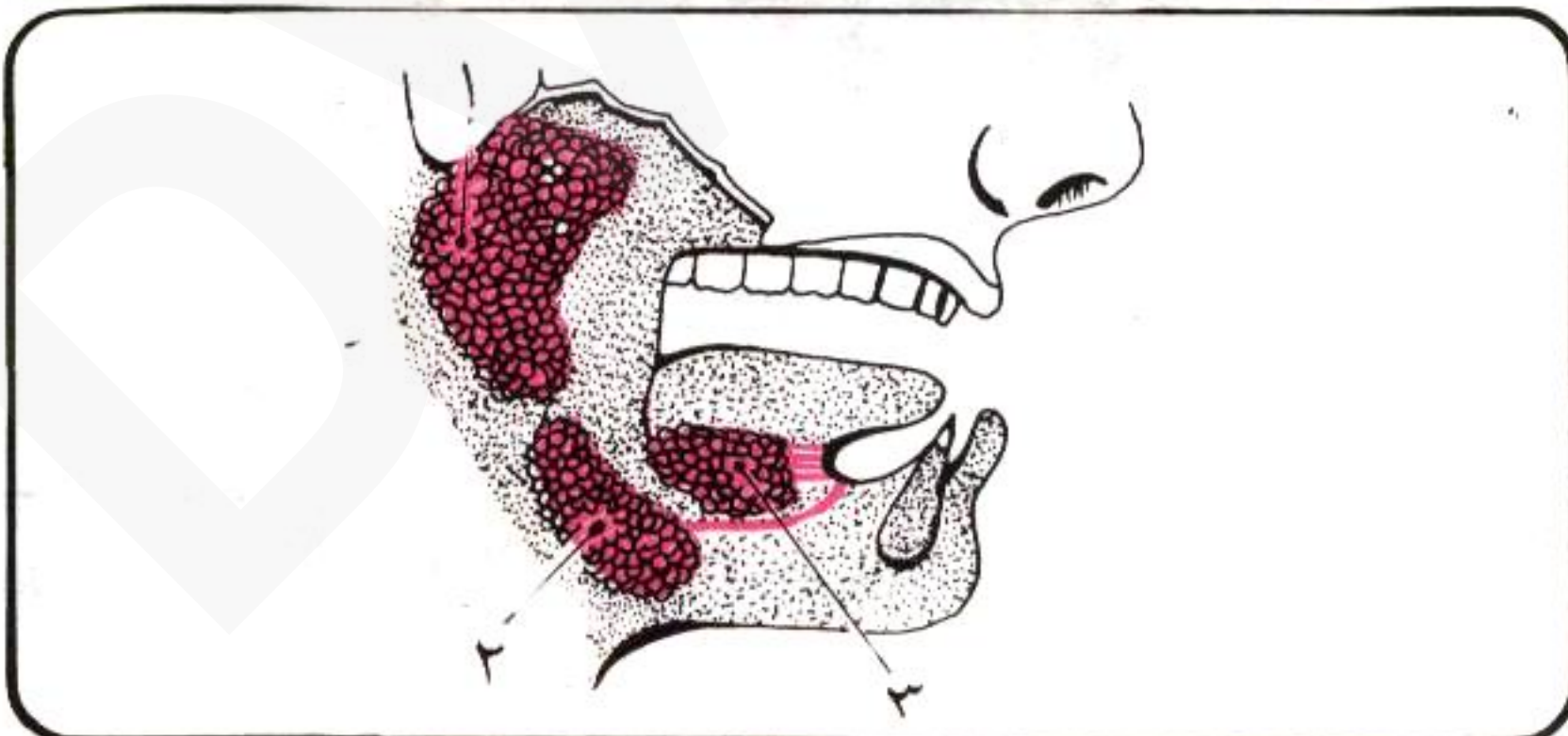
### الامعاء الغليظة :

- ١ - الطبقة المحتوية على الغدد والاعوية والدهن
- ٢ - العضلات الداخلية
- ٣ - العضلات الخارجية
- ٤ - التركيب العضلي للامعاء
- ٥ - اتصال الامعاء الدقيقة بالغليظة
- ٦ - الصمام للفائفي الأعوري
- ٧ - الامعاء الغليظة
- ٨ - الزائدة الدودية

## مُلحَقَاتُ القَنَاةِ الهَضْمِيَّةِ

### الغدد اللعابية

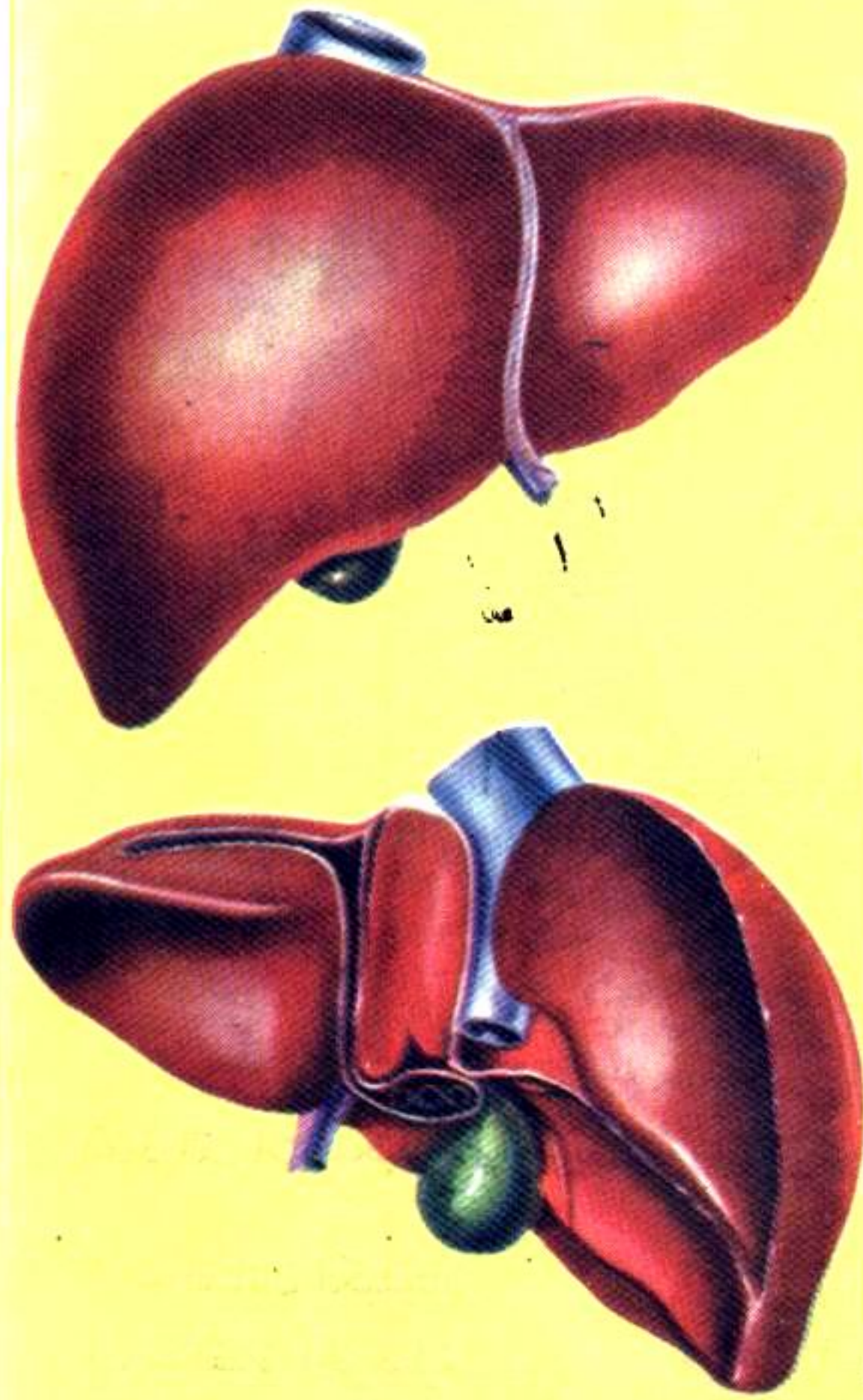

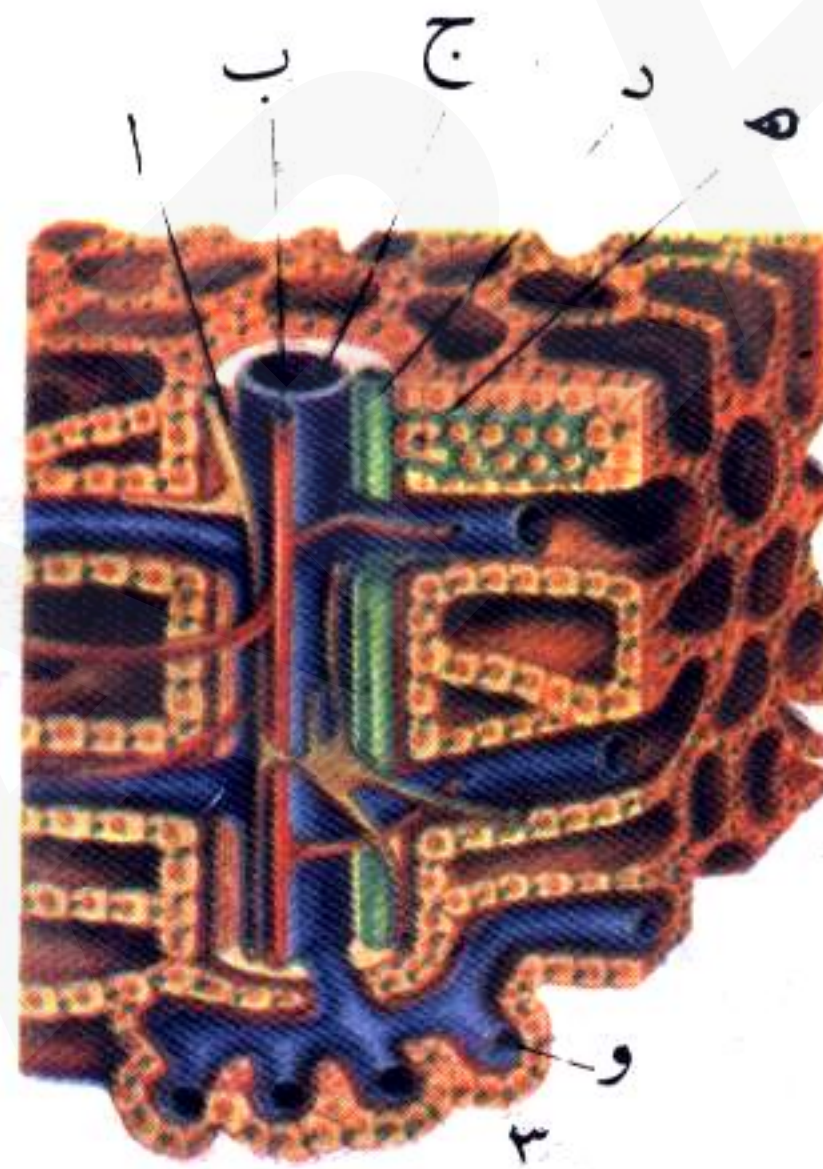
- ١ - الغدة النكفية .
- ٢ - الغدة تحت الفك .
- ٣ - الغدة تحت اللسان .



**الكبد :** اكبر غدة في الجسم ؛ لونه احمر ووزنه حوالي ٢ كلغ. يقع تحت الحجاب الحاجز في أعلى الخاصرة اليمنى سطحه العلوي محدب أملس يلاصق السطح السفلي المقعر للحجاب الحاجز بينما يغطي سطحه السفلي الجزء الأيمن من المعدة .

ويوجد تحت السطح السفلي للكبد كيس غشائي صغير جدرانه رقيقة وشكله كمثري يعرف بالحوصلة الصفراوية أو المرارة. وتبرز من الكبد قناتان تمتدان لتكونا قناة كبدية واحدة . وتخرج من الحوصلة الصفراوية قناة حوصلية تتحد بالقناة الكبدية وتسمى بعد ذلك بالقناة الصفراوية . تصب القناة الصفراوية في الأثني عشري مع القناة البنكرياسية بمصبف مشترك . يفرز الكبد سائلاً يعرف بالصفراء يخزن جزء منه في الحوصلة الصفراوية

والصفراء أو المرارة سائل قلوي مر الطعم يعمل على تجزئة الدهون وتحويلها الى مستحلب دهني يسهل تأثير العصارات الهاضمة عليه .



- ١ - منظر خارجي أمامي للكبد .
- ٢ - قطاع عرضي في الكبد بين الحوصلة المرارية والوريد الكبدي .

٣ - قطاع عرضي تخطيطي للكبد :

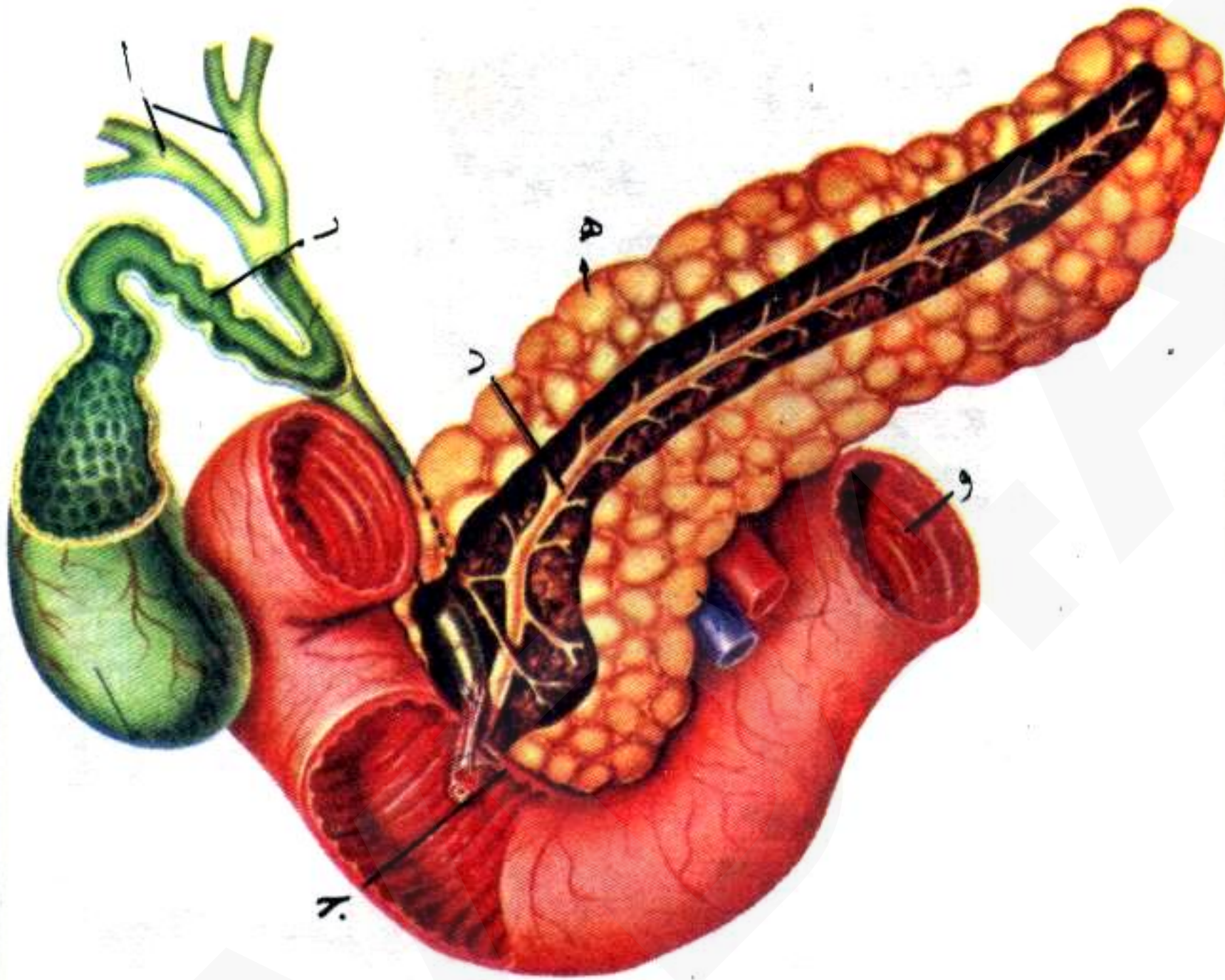
- أ - الأوعية اللمفاوية
- ب - الشريان الكبدي
- ج - الوريد البابي
- د - قناة كبدية
- هـ - القنوات الصفراوية
- و - خلايا كبدية

- ٤ - تفرع الاوعية الدموية داخل الخلايا الكبدية وتجمعها في وعاء دموي واحد .

- أ - الوريد البابي قادم من الأمعاء
- ب - خلايا كبدية
- ج - الوريد الكبدي في طريقه إلى القلب



**البنكرياس:** غدة عنقودية تقع بين أسفل المعدة وأعلى القولون المستعرض؛ طرفها الأيسر يرتبط بالطحال الذي يلاصق الناحية اليسرى للمعدة. ويفرز البنكرياس عصارة هاضمة تُسمى العصارة البنكرياسية تتجمع بواسطة قناة تشبه في شكلها وسمكها الريشة وتسمى القناة البنكرياسية التي تفتح مع القناة الصفراوية في الاثني عشري بفتحة مشتركة. يفرز البنكرياس هرمون الانسولين علاوة على العصارة البنكرياسية. والعصارة البنكرياسية محلول قلوي يحتوي على أملاح عضوية وانزيمات هاضمة تؤثر على كل من المواد البروتينية والنشوية والدهنية.



اتحاد القنوات الكبدية والحويصلية والمرارية

١ - القنوات الكبديتان

ب - القناة الحويصلية

ج - القناة الصفراوية البنكرياسية المشتركة

د - القناة البنكرياسية

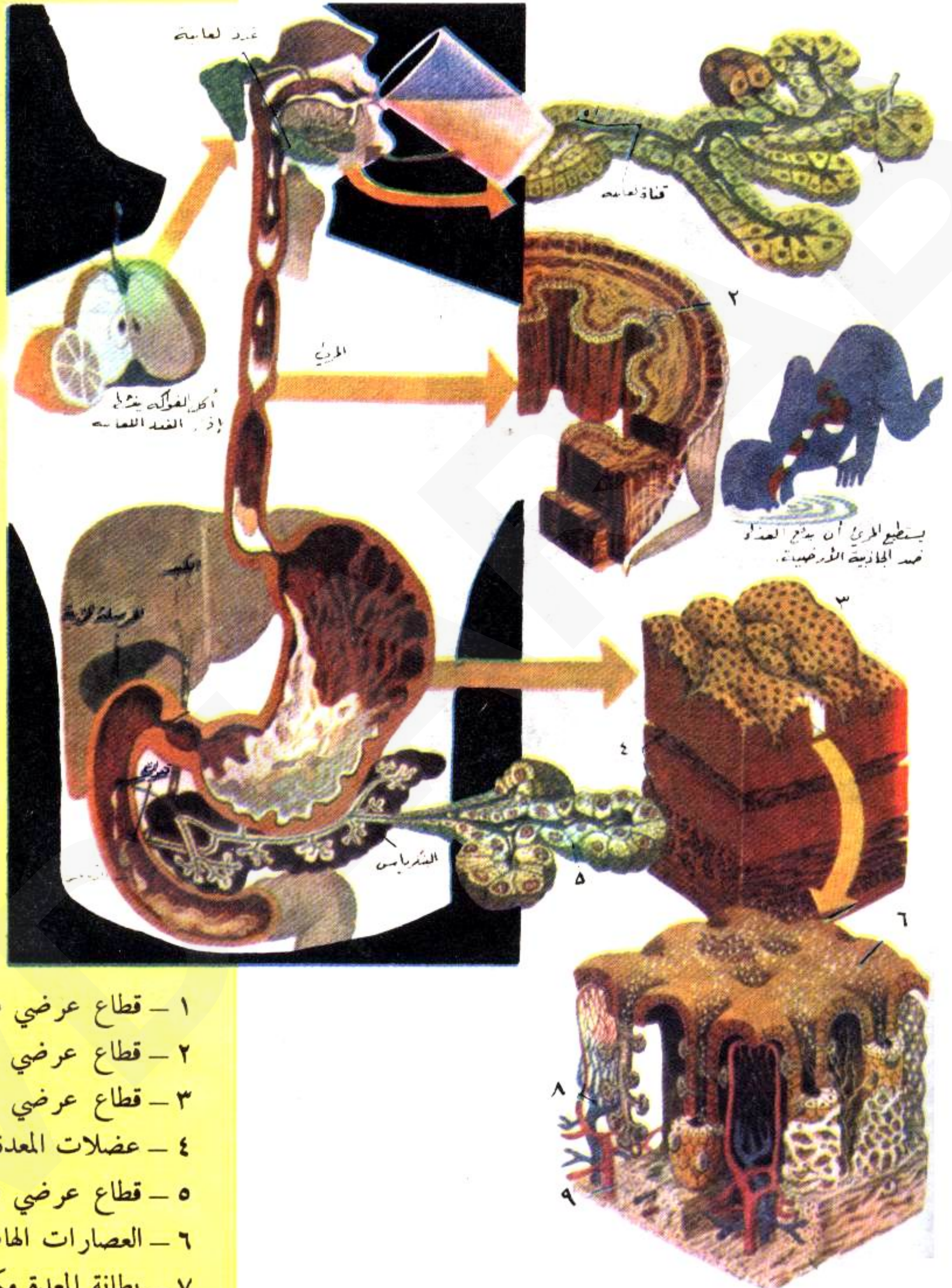
هـ - البنكرياس

و - الاثنا عشري

## طريق الغذاء

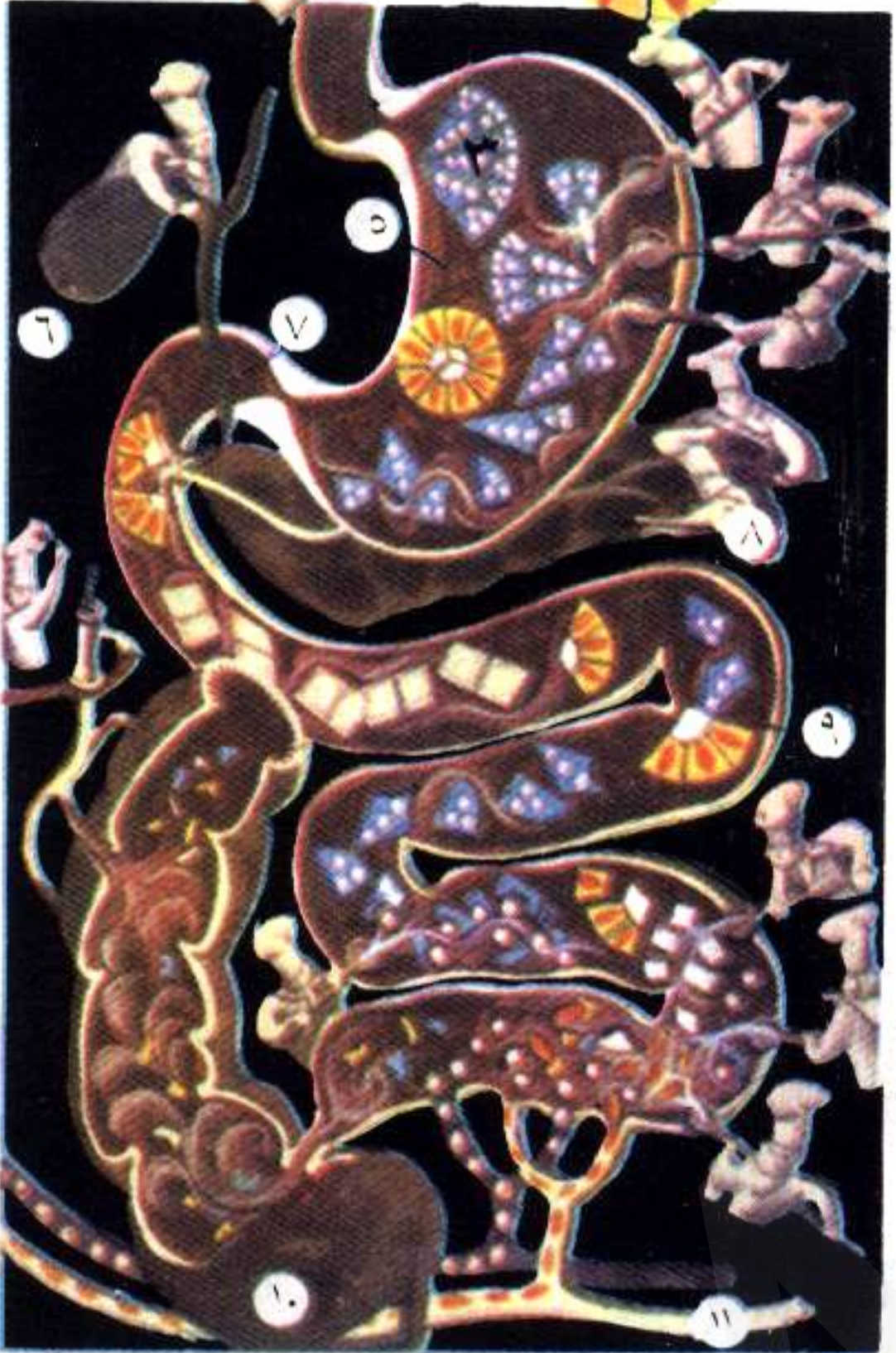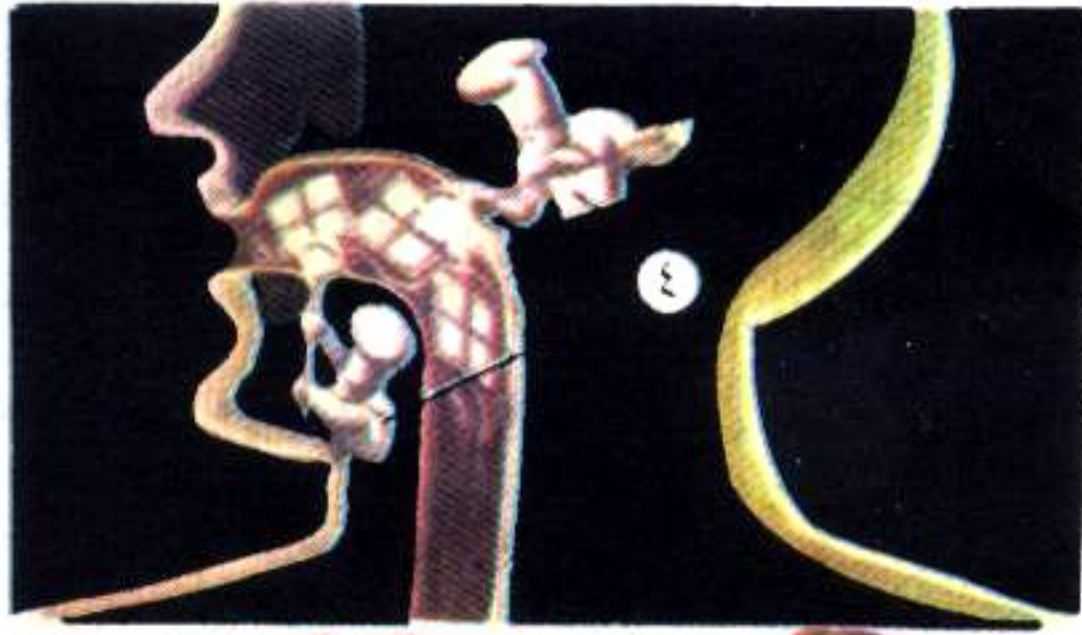
## عملية الهضم

تدخل البلعة الغذائية الفم حيث يفرز عليها اللعاب ومن ثم إلى المريء فالمعدة التي تعمل على إفراز حامض الهيدروكلور بالإضافة إلى العصارات الهاضمة، ومن ثم إلى الاثني عشر حيث تُفرز الصفراء والعصارات البنكرياسية والمعوية التي تعمل على هضم الطعام وتبسيطه ليصبح قابلاً للامتصاص .



- ١ - قطاع عرضي مكبر يوضح الغدد اللعابية
- ٢ - قطاع عرضي مكبر في المريء
- ٣ - قطاع عرضي مكبر في المعدة
- ٤ - عضلات المعدة
- ٥ - قطاع عرضي مكبر في البنكرياس
- ٦ - العصارات الهاضمة
- ٧ - بطانة المعدة مكبرة
- ٨ - وريد
- ٩ - شريان

## عملية الهضم عبر القناة



٢ - رمز للمواد الكربوهيدراتية

٣ - رمز للمواد البروتينية

٤ - الغدد اللعابية : تتبع ما يحدث للمواد الكربوهيدراتية

٥ - المعدة : تتبع ما يحدث للمواد البروتينية

٦ - الحوصلة الصفراوية

٧ - الاثنا عشري : تتبع ما يحدث لكل من المواد الدهنية والنشوية والبروتينية

٨ - البنكرياس

٩ - الأمعاء الدقيقة وفيها يتم تبسط المواد الغذائية بفعل الانزيمات والعصارات الهاضمة

١٠ - الامعاء الغليظة

١١ - وعاء لمفاوي

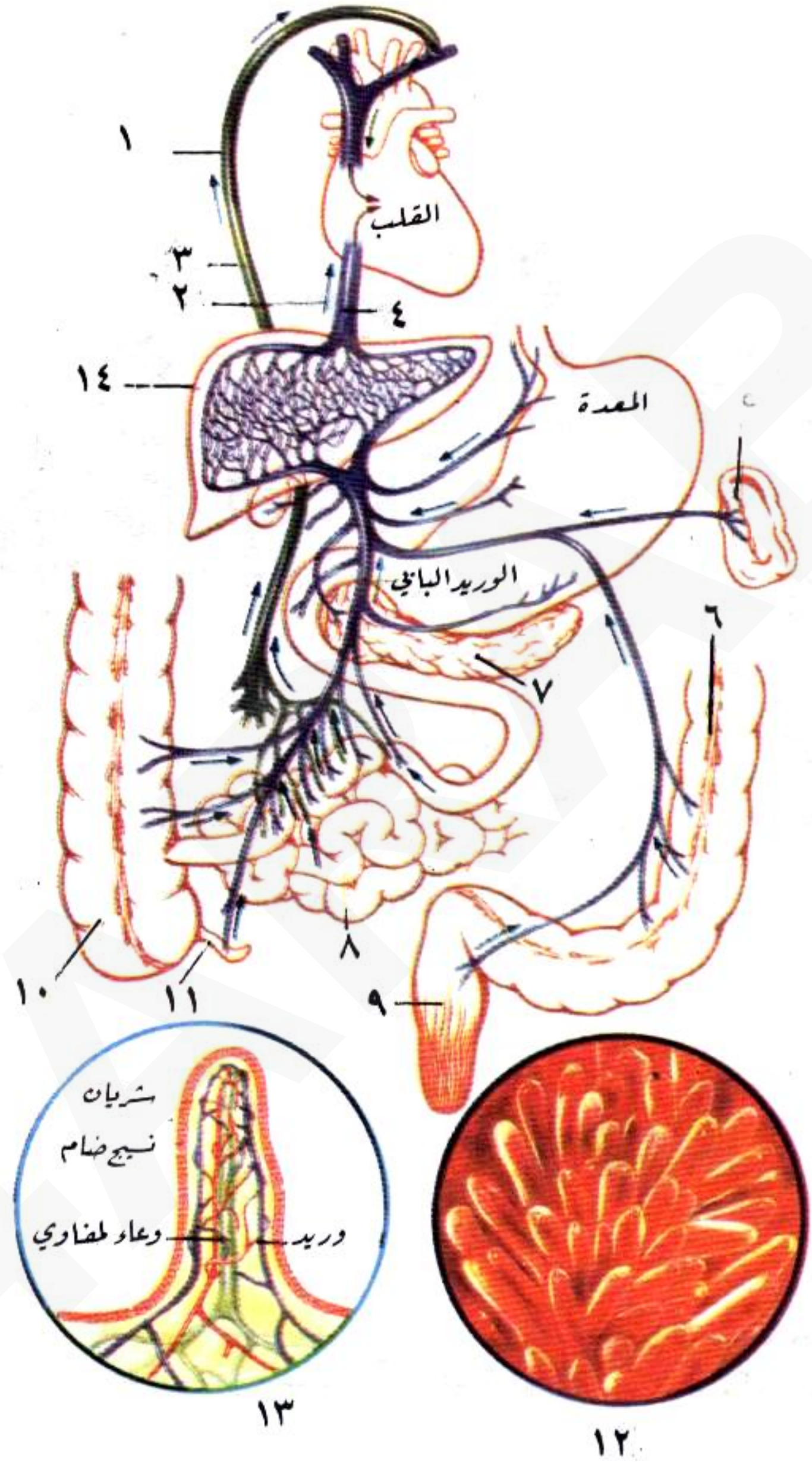


طريقة تجزيء المواد البروتينية إلى احماض امينية بفعل الانزيمات الهاضمة

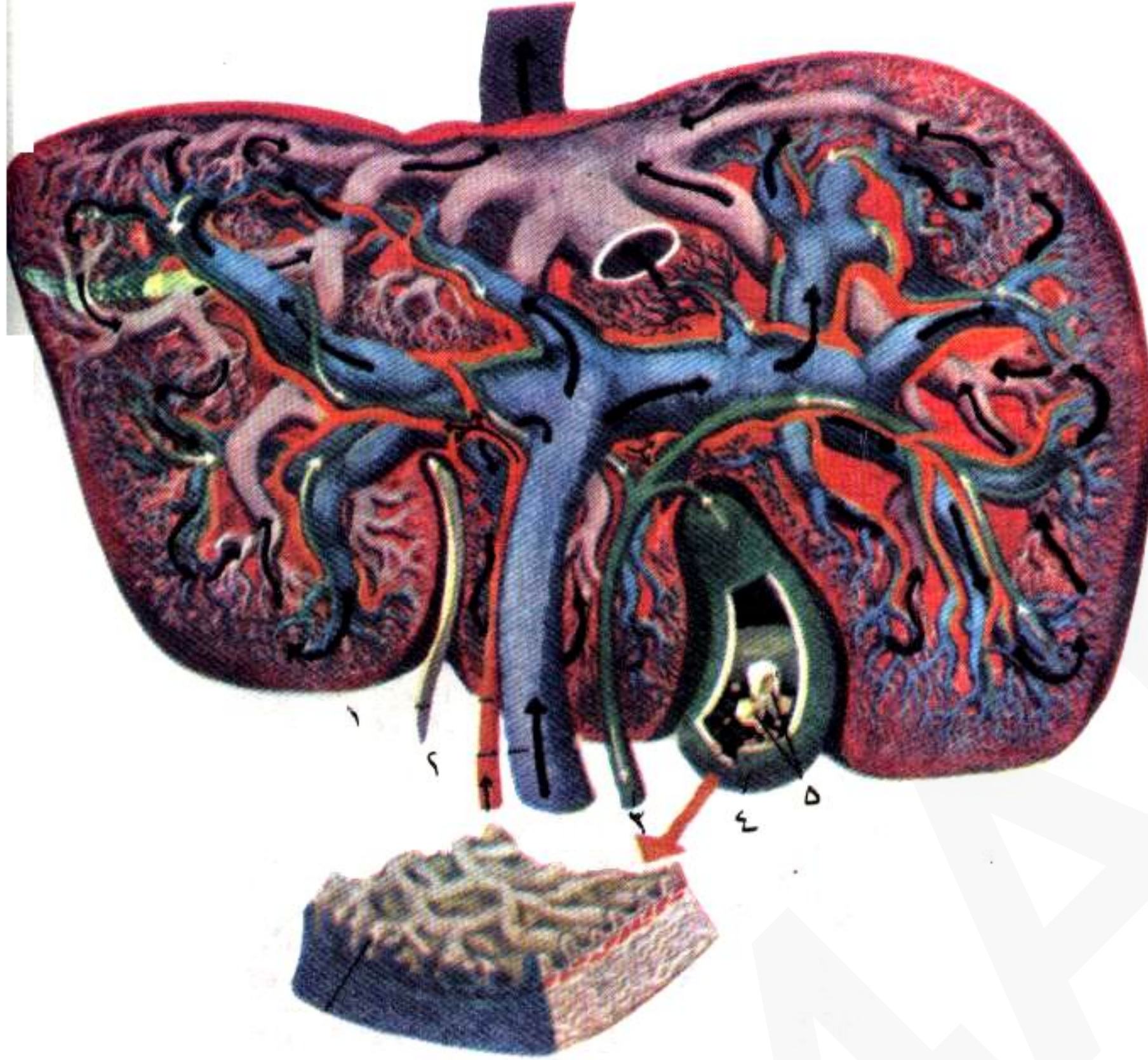
## عملية الامتصاص

- ١ - (الطريق الاخضر) طريق الاوعية اللمفية (اللمفاوية)
- ٢ - طريق الشعيرات الدموية . (اللون الازرق)
- ٣ - القناة الصدرية . (الوعاء اللمفاوي الكبير)
- ٤ - الوريد الكبدي
- ٥ - الطحال
- ٦ - الامعاء الغليظة
- ٧ - البنكرياس .
- ٨ - الامعاء الدقيقة
- ٩ - المستقيم
- ١٠ - الاعور
- ١١ - الزائدة الدودية
- ١٢ - الحملات المعوية
- ١٣ - قطاع في الحملة
- ١٤ - الكبد

بعد أن يتم هضم المواد الغذائية تصبح هذه المواد داخل الأمعاء الرفيعة على شكل سائل يسمى الكيلوس يحوي أحماضاً أمينية وسكاكر بسيطة وأحماضاً دهنية وجلسرين ومستحلباً دهنيًا يمكن للجسم الاستفادة منها .



- ١ - (الطريق الاخضر) طريق الأوعية اللمفية (اللمفاوية)  
تعمل الأوعية اللمفاوية الموجودة في وسط الحملات على نقل الاحماض الدهنية والمستحلب الدهني من الأمعاء الدقيقة الى الوريد الأجوف العلوي عن طريق وعاء لبني كبير يعرف بالقناة الصدرية .
- ٢ - طريق الشعيرات الدموية (اللون الأزرق) تنفذ السكاكر البسيطة او الاحماض الأمينية خلال الشعيرات الدموية الموجودة في الحملات وتصل الى الدم الذي يحملها الى الكبد بواسطة الوريد الباني ومن ثم بواسطة الوريد الكبدي الى القلب ليتم توزيعها على جميع أنسجة الجسم .



القنوات الكبدية والصفراوية والوعية الدموية  
للکبد :

- ١ - شريان
- ٢ - الوريد البابي
- ٣ - قناة صفراوية
- ٤ - حوصلة صفراوية
- ٥ - بلورات املاح الصفراء

يفرز الكبد العصارة الصفراوية التي يخزن جزء منها في الحوصلة الصفراوية .  
وفي بعض الأحيان تكون أملاح الصفراء بلورات ( حصى ) داخل الحوصلة  
الصفراوية . وأحياناً تعمل هذه الحصى على انسداد القنوات الصفراوية وتنشأ  
عن ذلك حالة مرضية تعرف باليرقان ، نتيجة انسياب الصفراء إلى الدم .

# وقود الجسم البشري

الغذاء هو وقود الجسم البشري فهو الذي يزود الجسم بالطاقة والحرارة اللازمة للقيام بالأعمال الحيوية المختلفة عند تأكسدها بالأكسجين . بعض هذه المواد الغذائية يتم تأكسدها بسرعة عقب الهضم لتوليد الطاقة والبعض الآخر يخزن لوقت الحاجة



بروتين




الي اعظام

كاربوهيدرات



دهنيات

- ١ - المفاصل الدوارة للجسم تقابل عجلات السيارة
- ٢ - العضلات في الجسم تقابل المكبس (السلندر) في السيارة
- ٣ - نهايات الأعصاب تقابل شمعات الاحتراق.
- ٤ - الجهاز العصبي يقابل الموزع
- ٥ - الشرايين تقابل انبواب الوقود
- ٦ - الرئتان تقابل اداة مزج الهواء بالبنزين
- ٧ - القلب يقابل مضخة الوقود
- ٨ - اعضاء الهضم تقابل جهاز الوقود
- ٩ - النبضات العصبية تقابل الاشتعال
- ١٠ - الفضلات تقابل الدم
- ١١ - الاكسجين يقابل مصدر دخول الهواء



أوجه الشبه بين أعضاء الجسم البشري وأجزاء السيارة .

## مصادر الوقود البشري



المواد الكربوهيدراتية تحترق أو تتأكسد بسرعة لتعطي الجسم الطاقة .



الدهنيات : طاقة مخزنة ، واحتراقها ابطأ من احتراق الكربوهيدرات

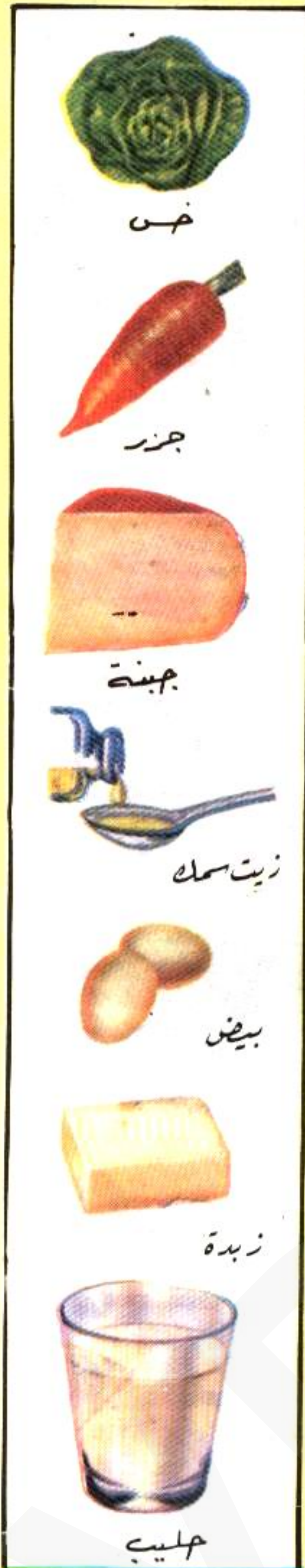


البروتينات : تبني أنسجة الجسم وتعوض التالف منها .




الاملاح المعدنية : ضرورية لتوازن تركيب الدم وعمل الغدد وبناء الكريات الحمراء وبناء الأسنان والعظام .

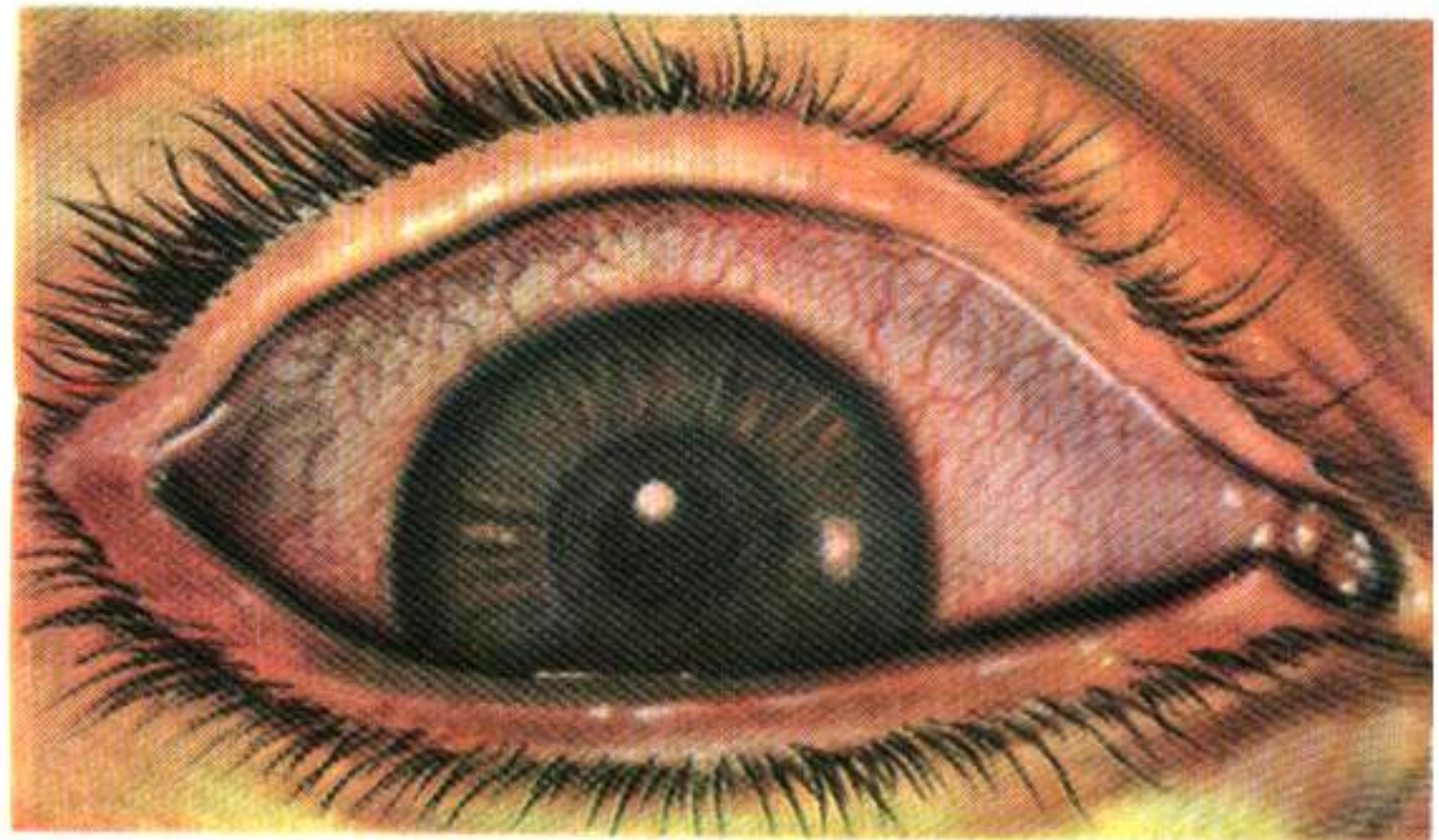
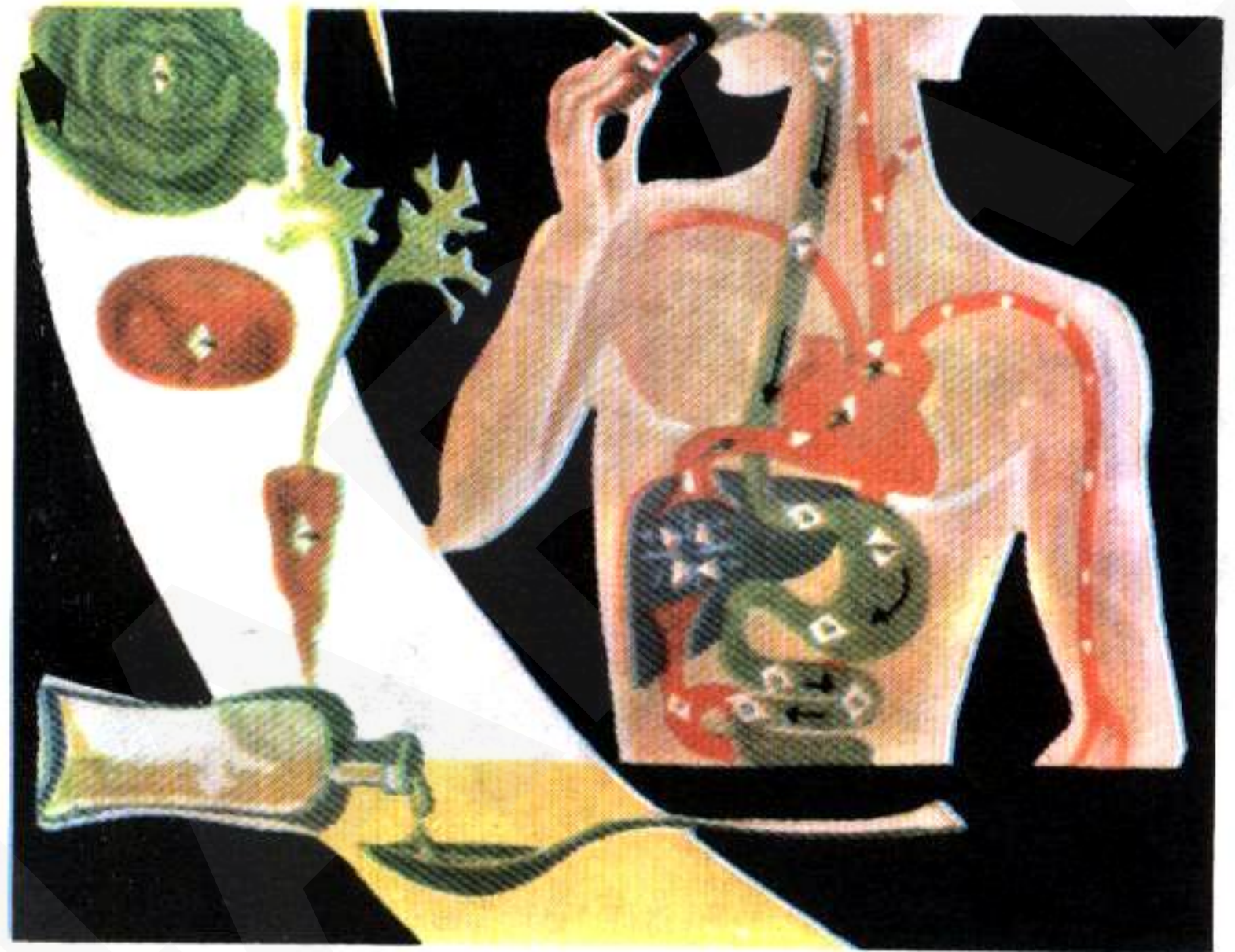## بعض مصادر فيتامين «ا»



➔ جفاف المتحمة :  
مرض ينتج عن نقص  
في فيتامين (ا)

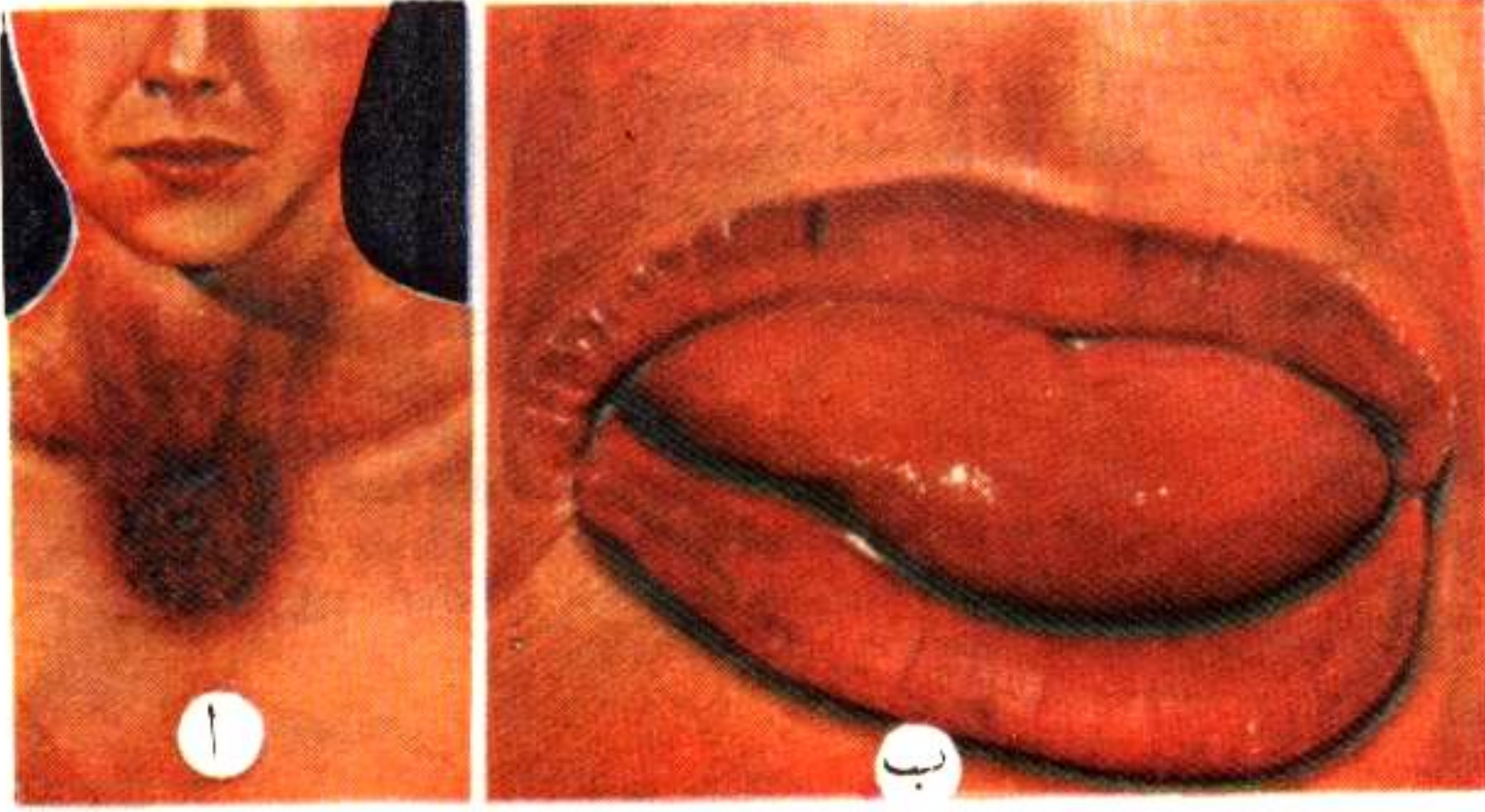


الفيتامين ا - ضروري للنمو والصحة  
بشكل عام ➔





## الأمراض الناتجة عن نقص في فيتامين «ب»




## بعض المواد المحتوية على فيتامين «ب»



لحم



كبد



خبز اسمر



فاصولياء

مازلا



ملفوف

- أ - البلاجرا تسبب التهابات جلدية
- ب - تورم الشفاه واللسان
- ج - البريبري
- د - اضطراب الجهاز العصبي
- هـ - التهاب العيون وتقشر الجلد

## الأمراض الناتجة عن نقص في فيتامين ج

بعض المواد المحتوية على فيتامين ج



برتقال



بندورة (طماطم)



ليمون



فلفل



بقدرنس



عنب



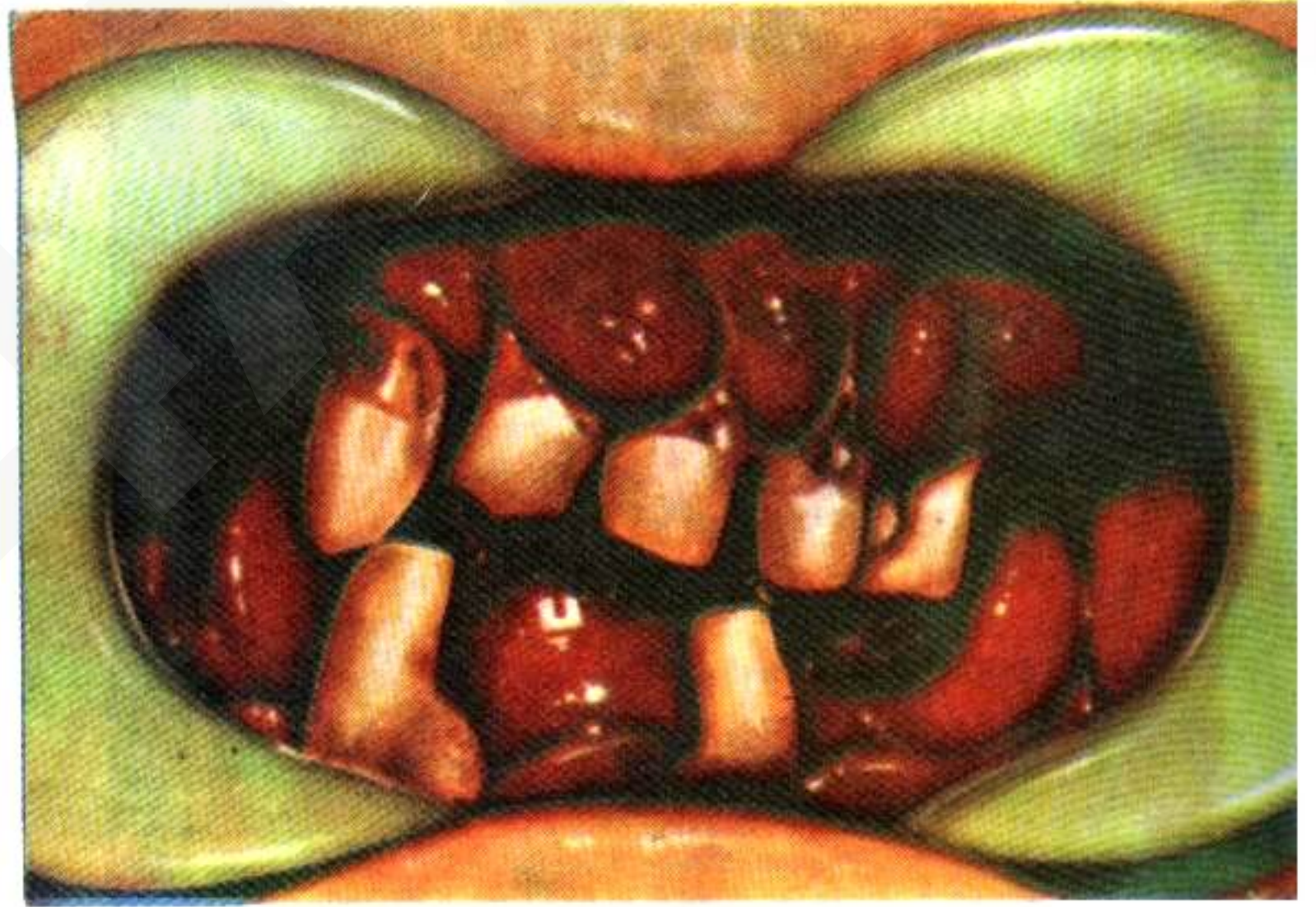
فريز



بطاطا

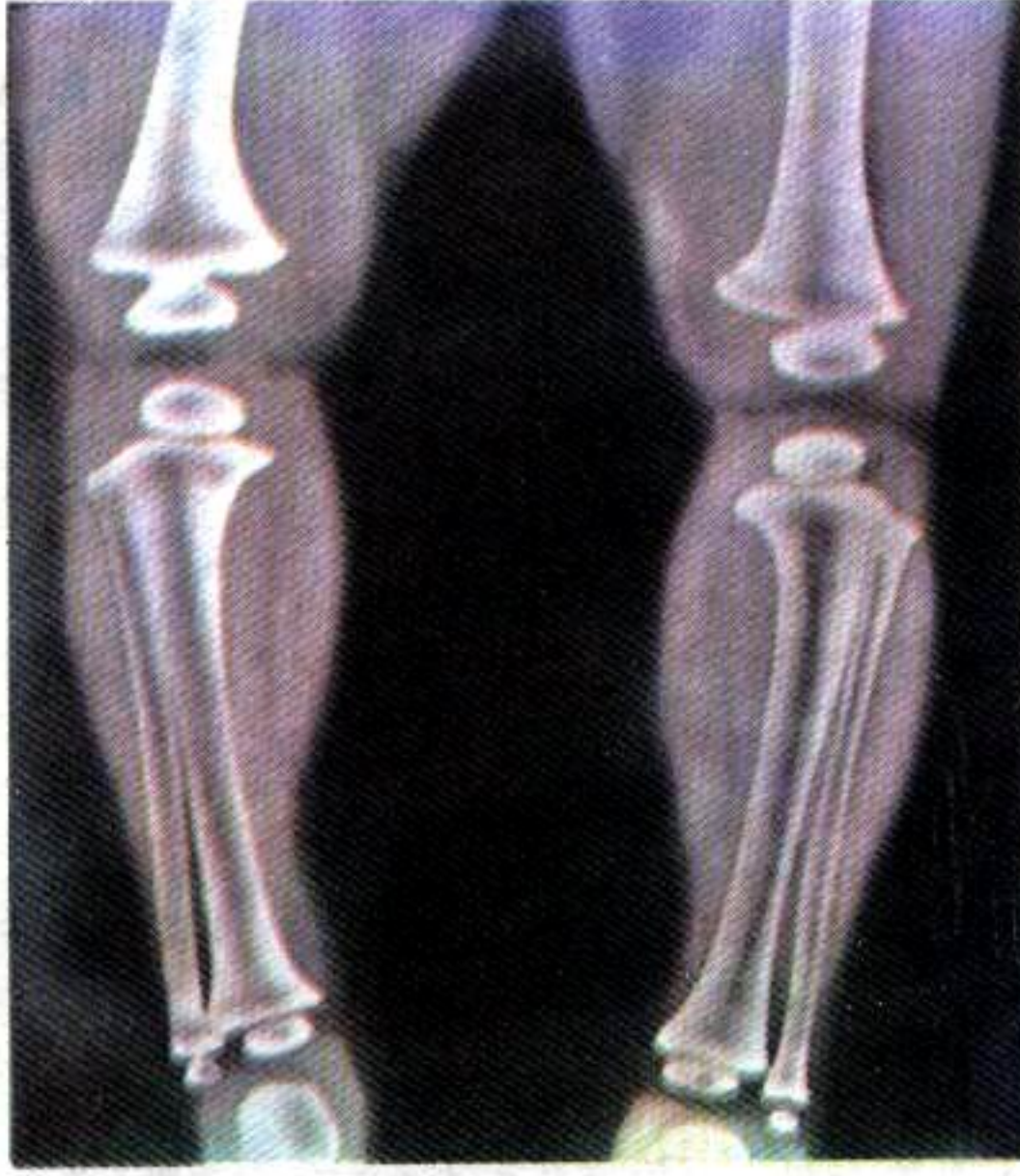


ا - هبوط عام  
ب - تورم اللثة ونزفها « مرض الاسقربوط »

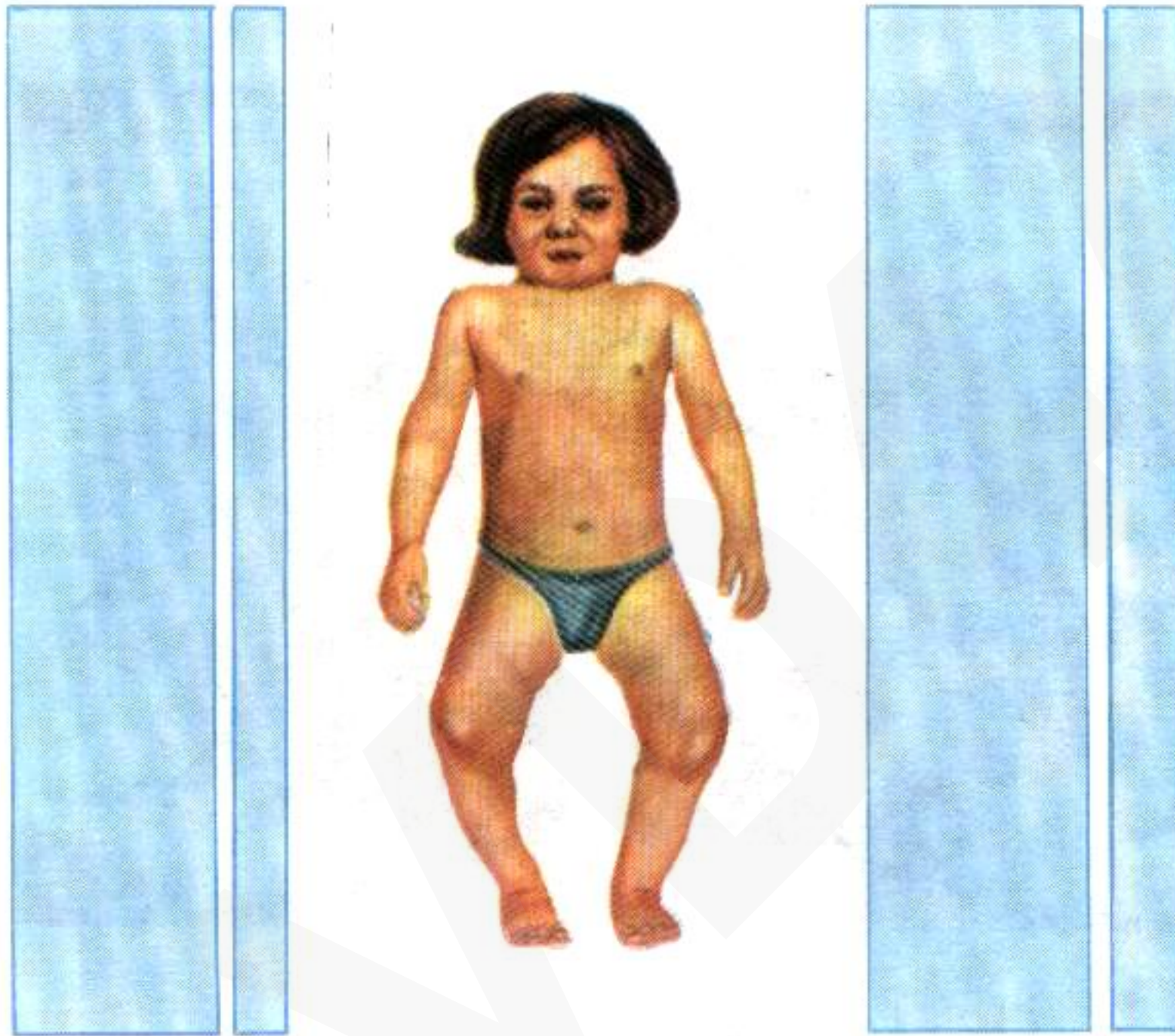


مرض الإسقربوط ( تورم اللثة ونزفها )

## مرض ناتج عن نقص فيتامين «د»




١ - صورة بالأشعة السينية لشخص مصاب بالكساح .

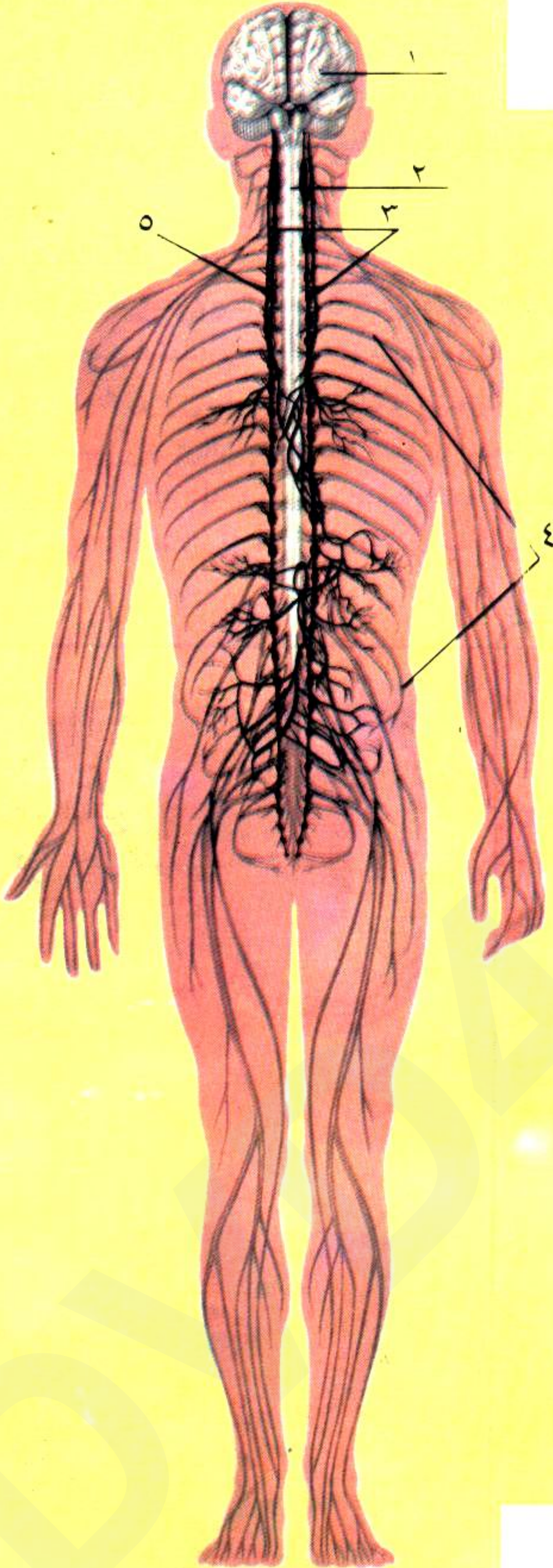


٢ - طفل مصاب بمرض الكساح

## بعض مصادر فيتامين «د»

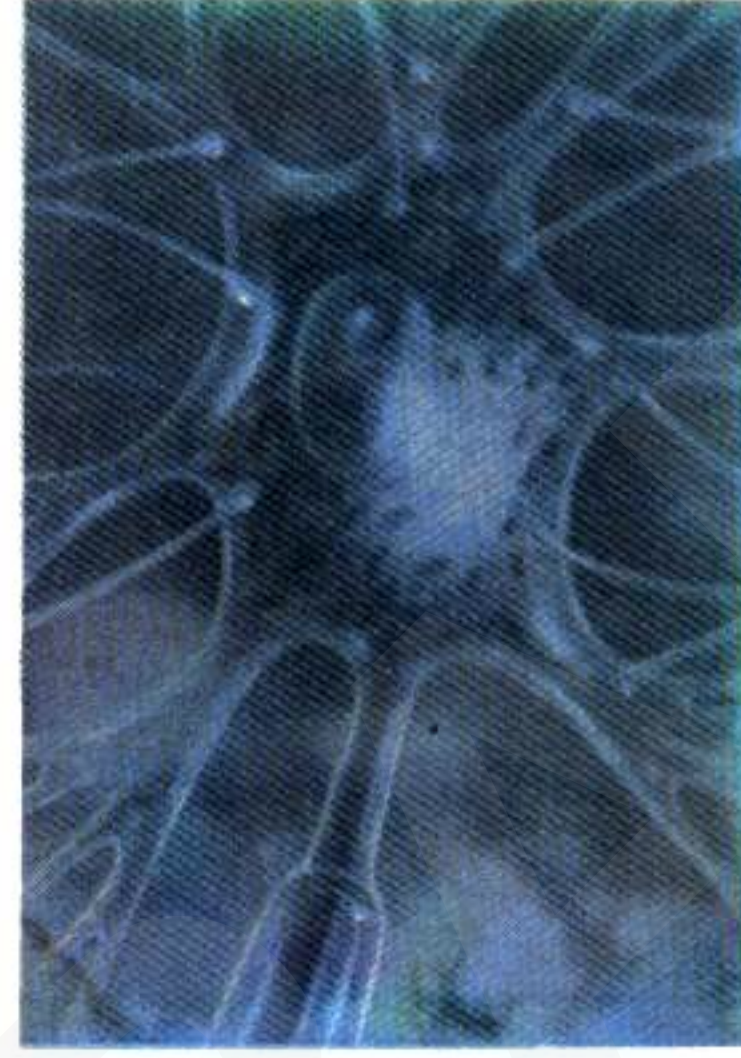

## الجهاز العصبي والحواس



الاحساس هو تأثر الكائن الحي بالمؤثرات الخارجية والداخلية التي يتعرض لها والاستجابة لها وتكون الاستجابة متلائمة مع المؤثر .

الجهاز العصبي : هو الجهاز الذي ينظم العمليات الحيوية المختلفة الضرورية للحياة ويجعل كل عضو يقوم بعمله في الوقت المناسب . ويسيطر على الحركات الإرادية واللاإرادية .



النيورون الوحدة البنائية للجهاز العصبي وهو عبارة عن خلية عصبية. تتكون الخلية من كتلة بروتوبلازمية بها نواة وتتفرع منها زوائد متشعبة من طرف وزائدة طويلة من الطرف الآخر .

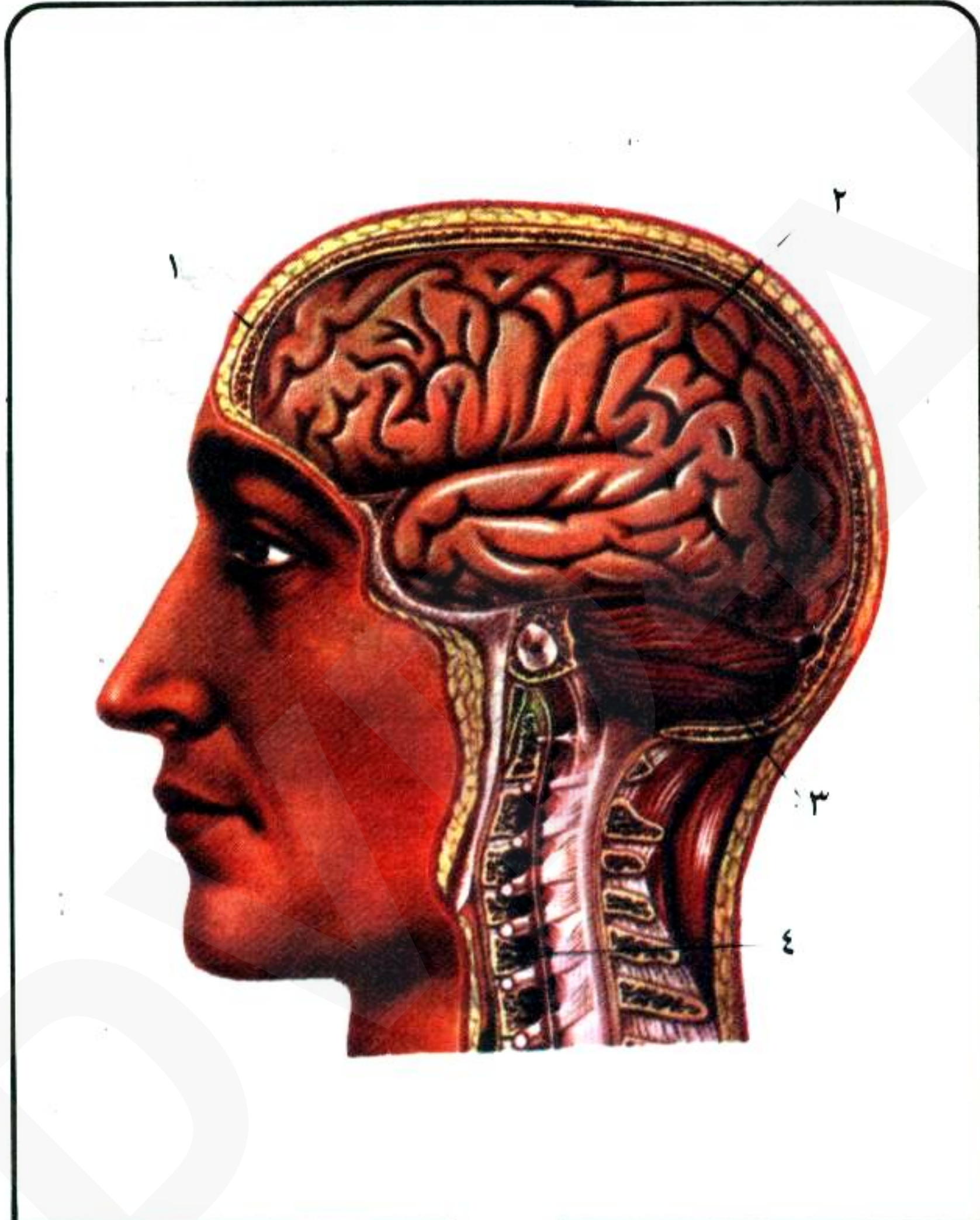
- ١ - الدماغ .
- ٢ - النخاع الشوكي .
- ٣ - الاعصاب التأهية .
- ٤ - الاعصاب الشوكية .
- ٥ - عقد الجهاز السمبتاوي .



# الدماغ

يوجد الدماغ في الجمجمة ، وتحيط به ثلاثة أغشية تعمل على حمايته وتغذيته ( الأم الحنون ، الأم العنكبوتية ، الأم الجافية ) . يشمل الدماغ على المخ والمخيخ والنخاع المستطيل .

**المخ :** ( Cerebrum ) يتكوّن من النصفين الكرويين : سطحهما العلوي محدب كثير التعاريج وأنسجتهما السطحية سمراء اللون وهي اجسام الخلايا العصبية بينما الأنسجة الداخلية بيضاء وهي الألياف وزوائد الخلايا العصبية ؛ وبين النصفين شق عميق . تتجمع الخلايا العصبية في مجموعات داخل النصفين الكرويين تسمى المراكز العصبية ولكل مركز عصبي وظيفة خاصة فهناك مركز عصبي للابصار وآخر للشم وثالث للمس ورابع للذوق وخامس للسمع الخ ... بالاضافة الى المراكز الحسية الموجودة في المخ يوجد مركز للحركات الإرادية واللاإرادية ومركز الذكاء والادراك .

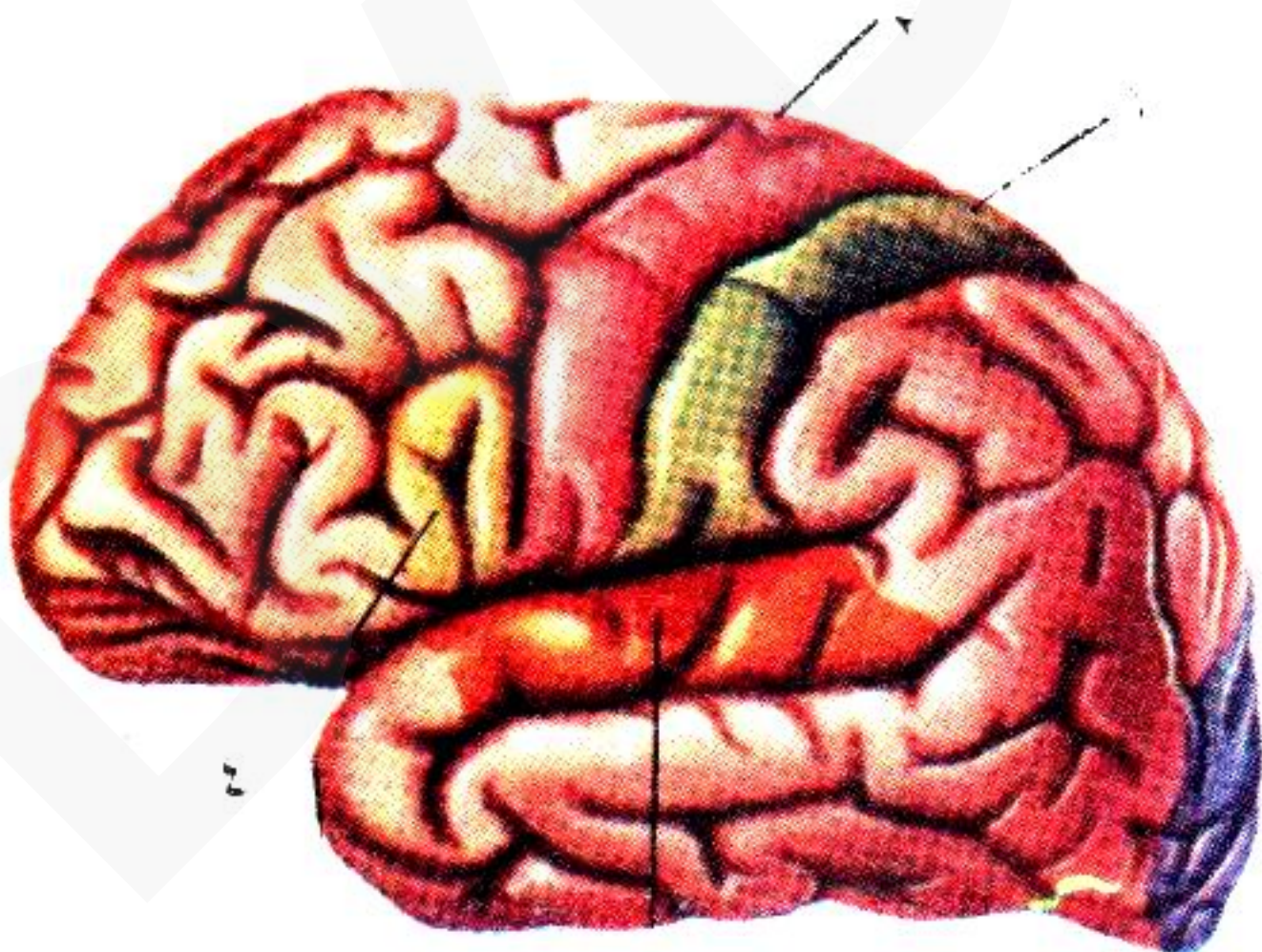
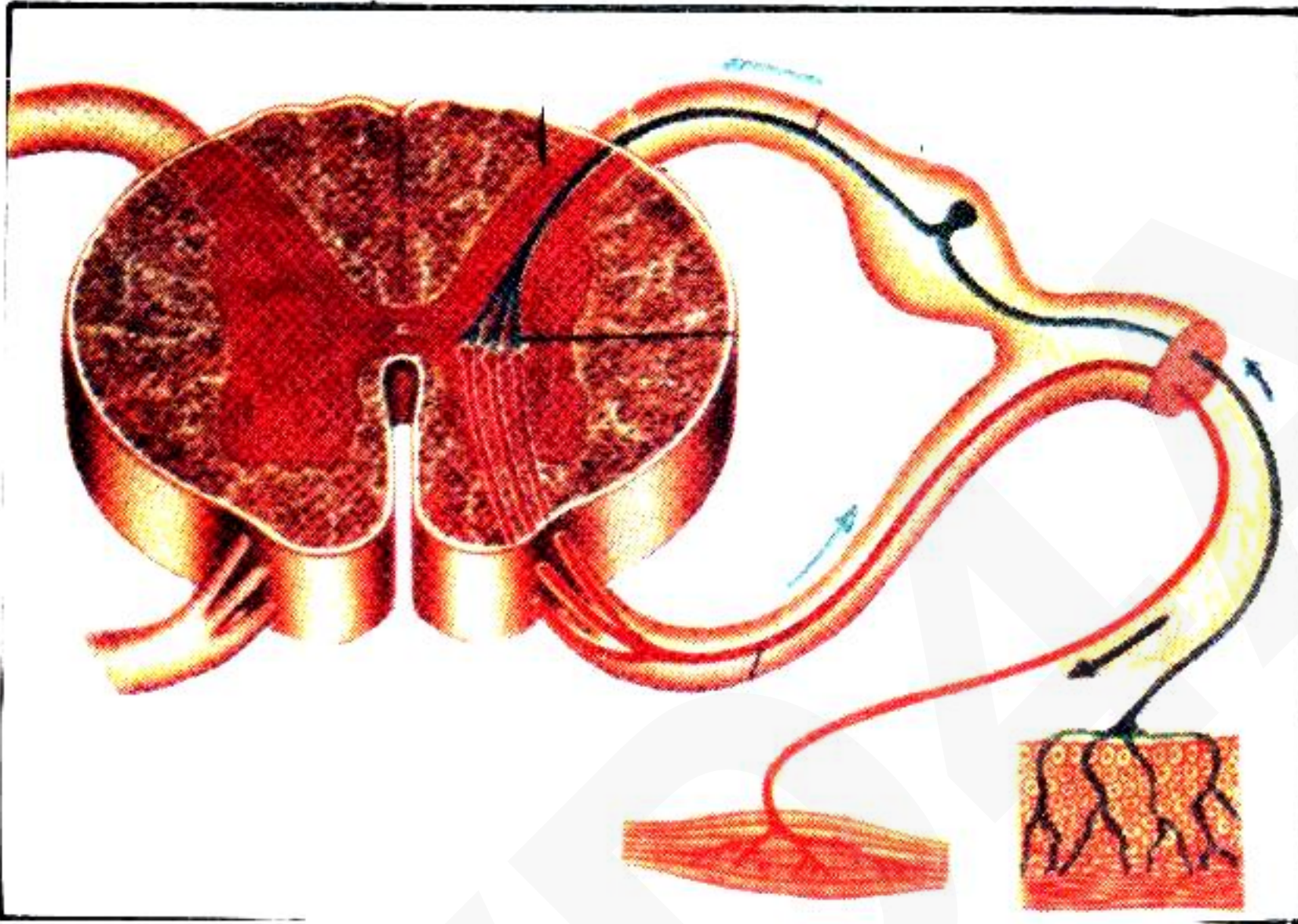


- ١ - الجمجمة
- ٢ - المخ .
- ٣ - المخيخ .
- ٤ - الحبل الشوكي .

**المخيخ:** (Cerebellum) يتكون من كتلة واحدة مكونة من ثلاثة فصوص ؛ وهو يقوم بالمحافظة على توازن الجسم وتنظيم الحركات الارادية كما يزيد من قوة ومرونة العضلات .

**النخاع المستطيل:** (Medulla Oblongata) يقع أسفل المخ والمخيخ وهو على هيئة مخروط مسحوب الى الأسفل . يسيطر على الحركات اللاارادية مثل حركات القلب والتنفس كما يقوم بتوصيل التيارات الى المخ من النخاع الشوكي واليه .

الحبل الشوكي حبل عصبي يمتد داخل القناة الشوكية ويعتبر امتداداً للدماغ ، ويتكون الحبل الشوكي من طبقتين : الداخلية منه هي المادة السمراء والخارجية هي المادة البيضاء . يقوم الحبل الشوكي بتوصيل الإشارات العصبية من وإلى الدماغ من جميع أجزاء الجسم . لكنه أيضاً يقوم بالرد على جميع الحركات المنعكسة ( Reflex action ) أي الرد على المؤثرات الفجائية التي يتعرض لها الجسم دون الرجوع الى الدماغ ، وإن كان يبلغ الدماغ بها بعد أن يرد عليها .



## الحبل الشوكي

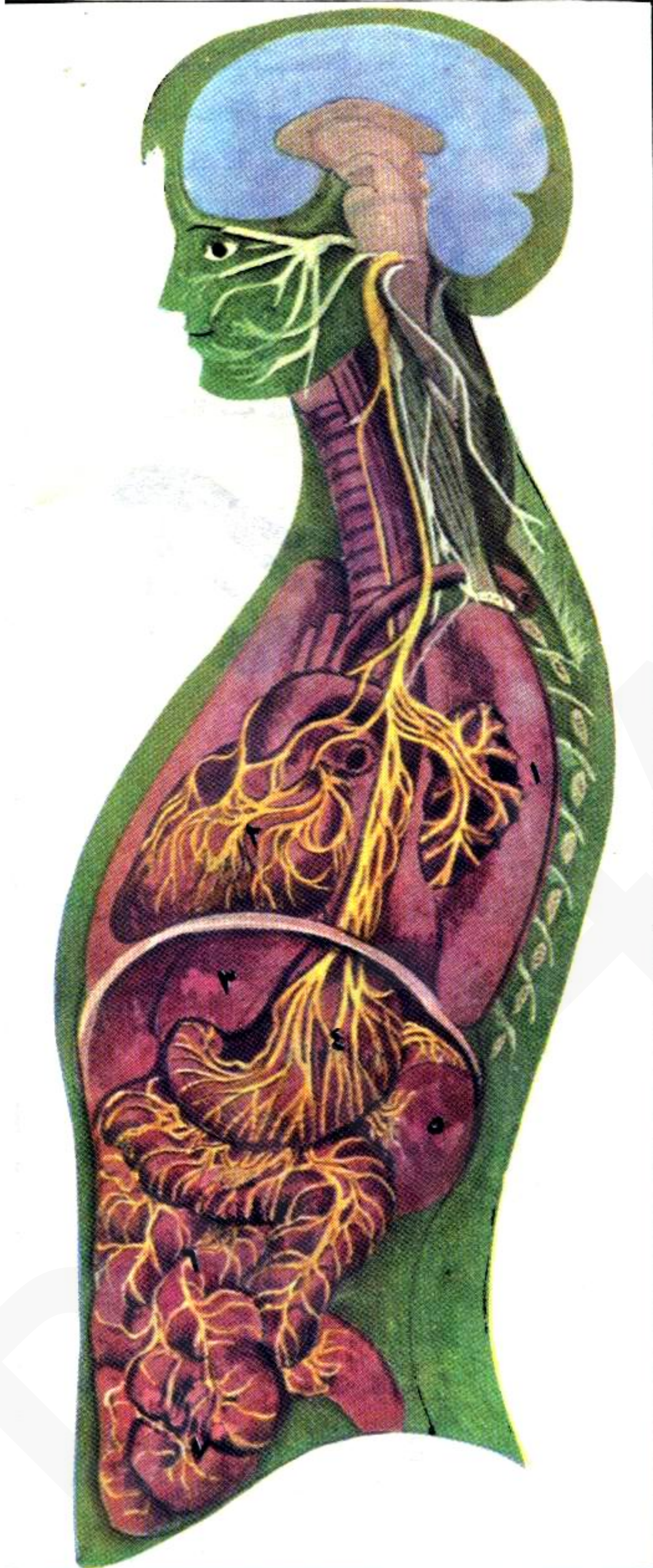


ينتقل المؤثر على شكل تيار حسية الى الدماغ وتأتي الاستجابة على شكل تيار حركي .

مناطق الدماغ :

- ١ - منطقة الحركة الارادية
- ٢ - منطقة حسية
- ٣ - منطقة السمع
- ٤ - منطقة النطق

يتكوّن من الاعصاب المخية (Cranial Nerves) والاعصاب الشوكية (Spinal Nerves). والأعصاب ألياف رقيقة بيضاء تتكون من عدد من الحيوط المحاطة بغلاف رقيق موزعة على أجزاء الجسم. ويتفرع العصب باستمرار الى فروع أدق حتى ينتهي بين خلايا الجسم بأجسام مجهرية تسمى النهايات العصبية وهي التي تتأثر بالمؤثرات الخارجة. ولا ينتقل التيار العصبي الا في اتجاه واحد



## الجهاز العصبي الطرفي

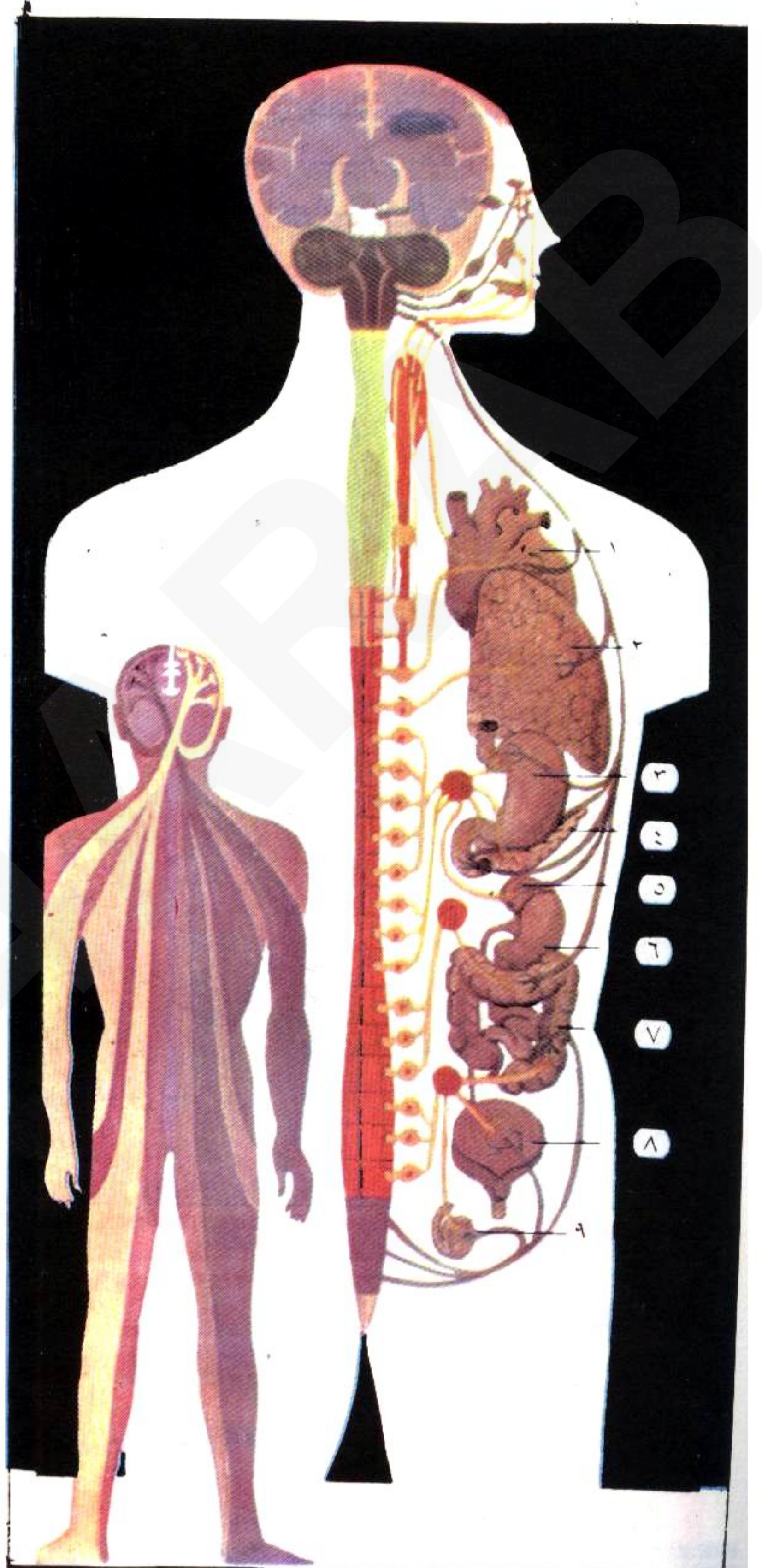
العصب المخي العاشر (العصب التائه) يقوم بالسيطرة على حركات القلب والهضم والتنفس.

- ١ - الرئة
- ٢ - القلب
- ٣ - الكبد
- ٤ - المعدة
- ٥ - الكلية
- ٦ - الأمعاء الدقيقة
- ٧ - الأمعاء الغليظة

- والأعصاب بوجه عام ثلاثة أنواع :
- ١ - أعصاب حسية ، تنتقل فيها التيارات من أعضاء الحس الى مراكز الحس .
  - ٢ - أعصاب حركية ، تنتقل فيها التيارات من مراكز الحس الى العضلات .
  - ٣ - أعصاب مختلطة بعض أليافها حسية وبعضها حركية .

- ١ - القلب
- ٢ - رئة
- ٣ - معدة
- ٤ - بنكرياس
- ٥ - غدة فوق الكلبي
- ٦ - الكلية
- ٧ - المعي الغليظ
- ٨ - المثانة
- ٩ - الغدد الجنسية

كل جانب من جانبي الدماغ يسيطر على أعصاب وعضلات الجانب المعاكس من الجسم .



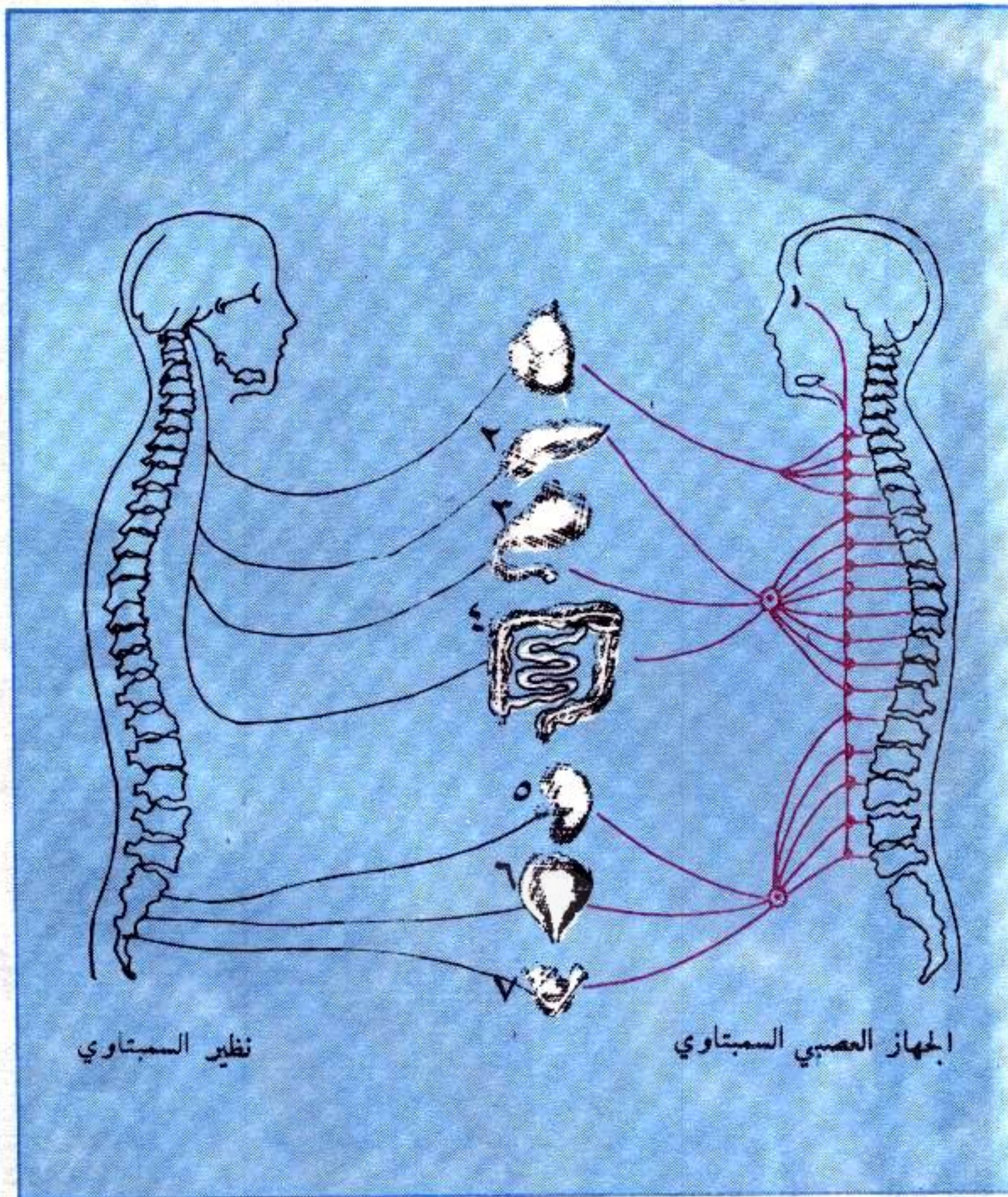


# الجهاز العصبي الذاتي

( اللاإرادي )

يتكوّن هذا الجهاز من قسمين كبيرين هما الجهاز العصبي السمبتاوي ، والجهاز العصبي نظير السمبتاوي ويسيطران كلاهما على عضلات الأحشاء والأمعاء والقلب والأوعية الدموية وينظمان كلاهما حركتها وانقباضها؛ فبينما يسبب الجهاز السمبتاوي اسراع ضربات القلب مثلاً نجد أن الجهاز نظير السمبتاوي مهدىء للقلب وتتوقف سرعة دقات القلب على التوازن بين هذين الجهازين .

والجهاز العصبي السمبتاوي يتكوّن من عقد موجودة على جانبي العمود الفقري ومتصلة ببعضها البعض بحبل عصبي . أما الجهاز العصبي نظير السمبتاوي فيتكوّن من جزءين أحدهما موجود مع بعض أعصاب الدماغ والآخر موجود مع بعض أعصاب منطقة العجز .



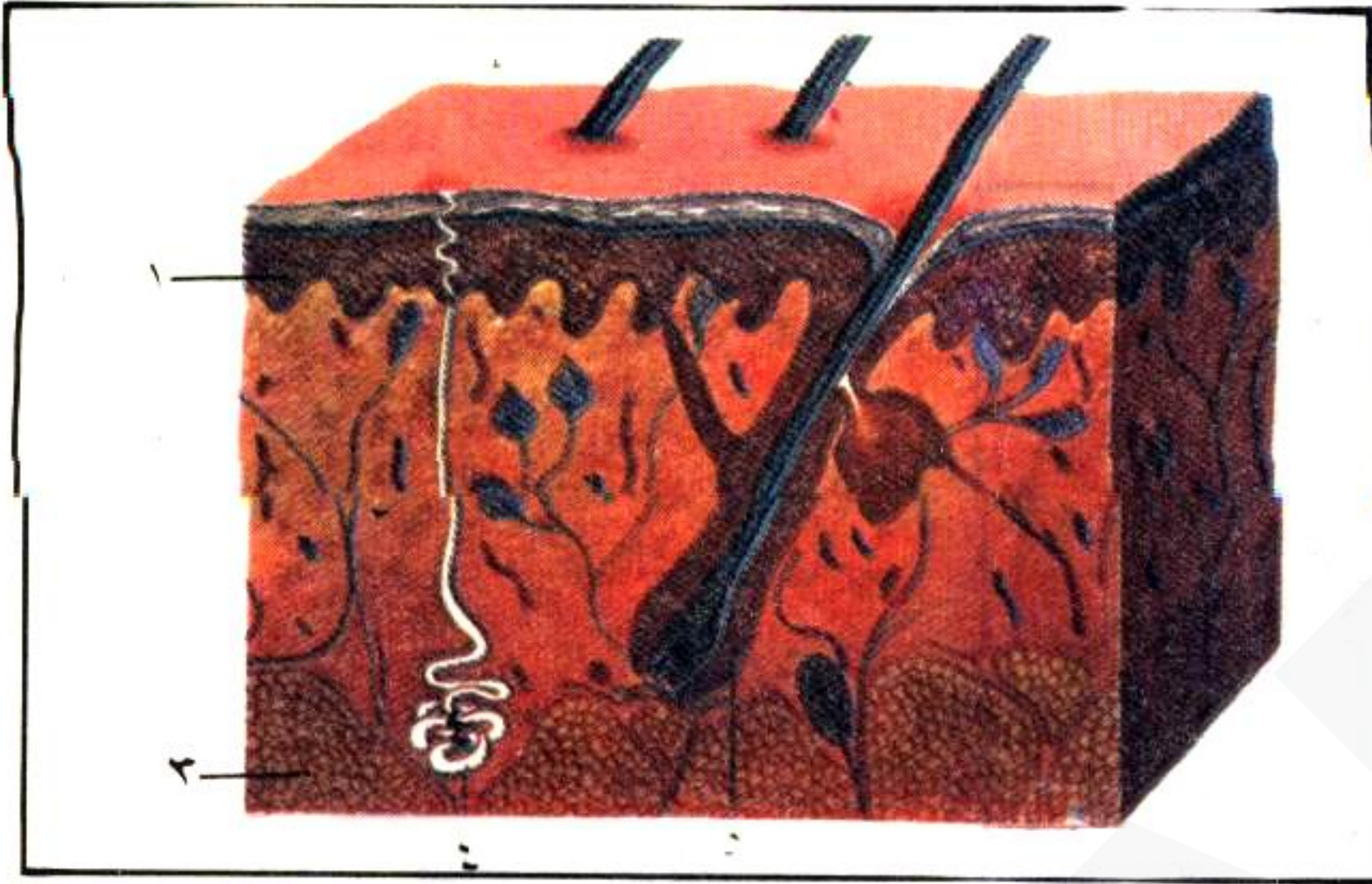
- ١ - القلب
- ٢ - الكبد
- ٣ - المعدة
- ٤ - الأمعاء
- ٥ - الكلية
- ٦ - المثانة
- ٧ - الغدد التناسلية

ينظم الجهاز العصبي الذاتي بقسميه السمبتاوي ونظير السمبتاوي عمل الاعضاء الداخلية .

## حاسة اللمس

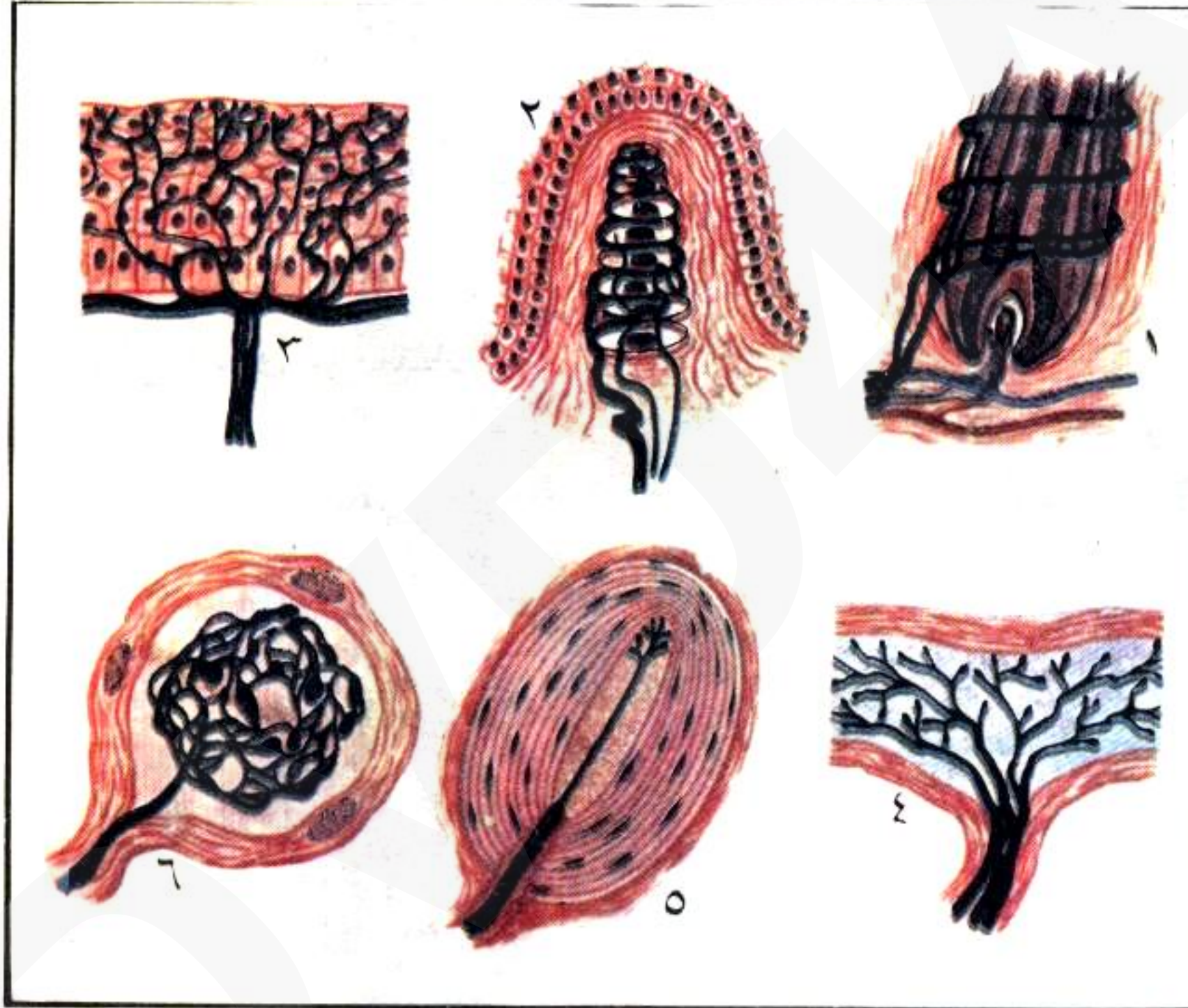ان الحواس هي نوافذ الانسان على العالم الخارجي . وقد رأينا أن كل حاسة من الحواس لها مركز ينظم عملها وموجود في المخ .

بفضل النهايات العصبية المنتشرة في الجلد والتي تتأثر بمجرد وقوع ضغط بسيط عليها ، بإمكان الانسان الاحساس باللمس ؛ وتسمى هذه النهايات كريات اللمس وهي تنتشر في طبقة الأدمة .



قطاع في جلد الانسان يوضح اجزائه المختلفة وكريات اللمس .

- ١ - البشرة
- ٢ - الأدمة
- ٣ - تحت الجلد
- ٤ - غدة عرقية
- ٥ - بصيلة الشعرة



مختلف أنواع كريات اللمس

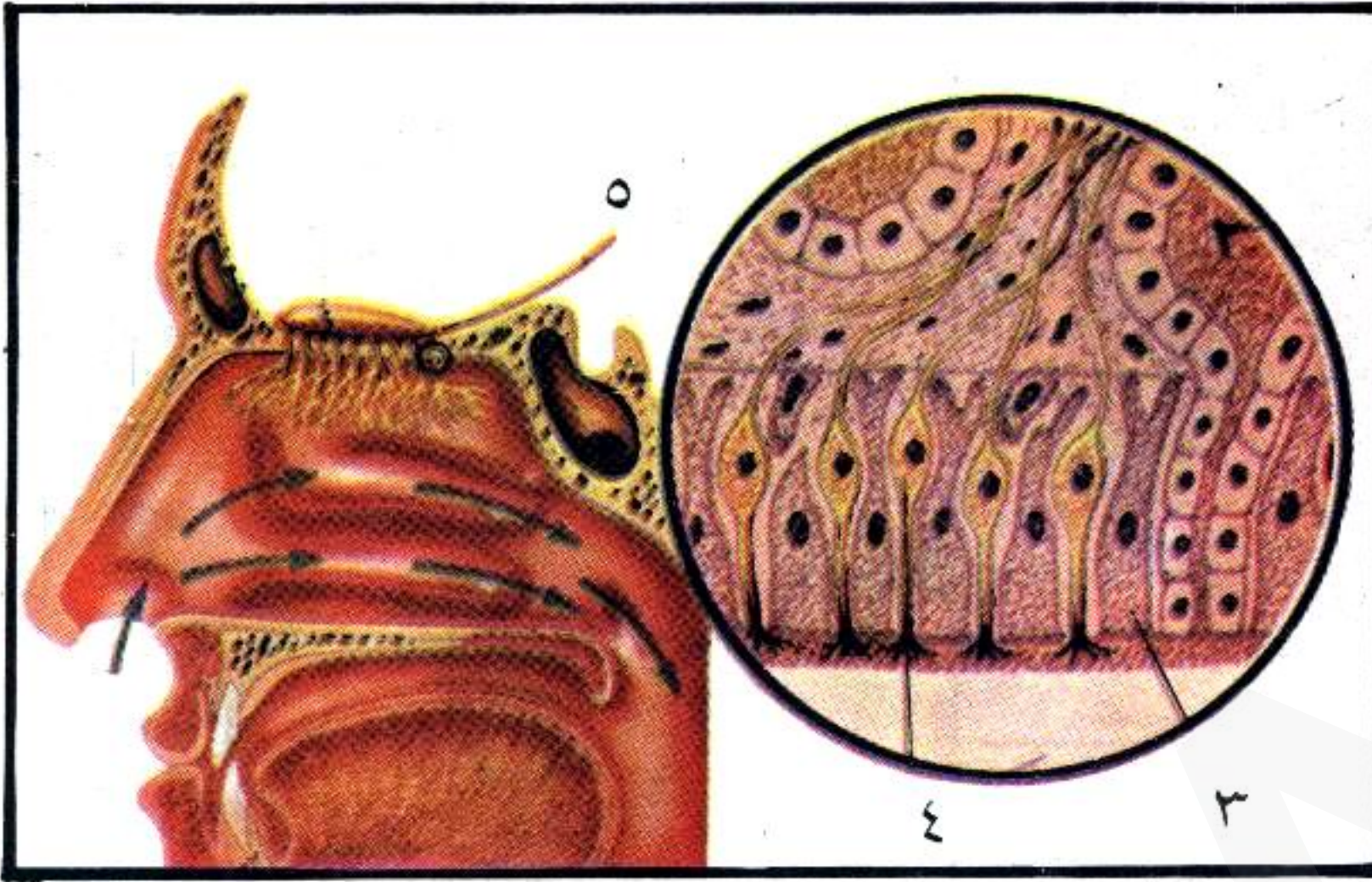
- ١ - اللمس الدقيق
- ٢ - اللمس
- ٣ - الألم
- ٤ - الحرارة
- ٥ - الضغط
- ٦ - البرد

كرية اللمس عبارة عن نسيج تلتف حوله ليفة عصبية عند نهايات الاعصاب وتتأثر كريات اللمس بما تتعرض له من برودة وضغط وألم وحرارة ولمس ومس خفيف (تيارات الهواء) .

عضو الشم هو الانف ؛ والمركز العصبي للشم يوجد في المخ .

تنتشر في الانف أطراف العصب الشمي . ويتم الاحساس بالشم على النحو التالي :

- - تنتشر من الاجسام ذات الرائحة مادة طيارة تنتشر في الجو .
- - تذوب هذه المادة الطيارة في السائل الذي يغطي الغشاء المخاطي في الجزء العلوي من تجويف الأنف .
- - يؤثر المحلول المتكوّن على النهايات العصبية للعصب الشمي المنتشرة في هذه المنطقة .
- - ينقل العصب الشمي هذا الأثر الى مركز الشم في المخ فيتم الاحساس بالرائحة .



## هَيَاة الشَّم

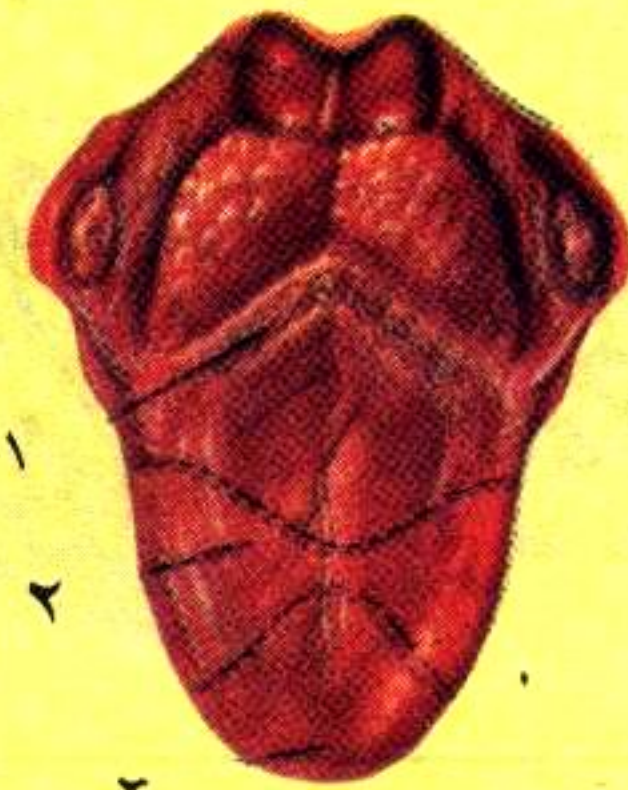
- ١ -لياف عصبية .
- ٢ - غدة مفرزة للمخاط .
- ٣ - خلية مساعدة .
- ٤ - خلية شمّية .
- ٥ - إلى مركز الشم

## هَيَاة الذَّوْق

عضو التذوق هو اللسان والمركز العصبي الخاص بالتذوق يقع في المخ . واللسان عضو عضلي مخروطي الشكل . يغطي اللسان غشاء مخاطي يفرز سائلاً مخاطياً وتنتشر على سطحه بروزات أو حلقات التذوق التي تكثُر فيها الخلايا الحسية . وهذه تتأثر بطعم المواد .

يتم الاحساس بالتذوق بذوبان المادة ذات الطعم في المحلول الناتج على الحلقات التي تنبه أطراف الاعصاب فيها . وتقوم هذه الأعصاب بنقل التأثير الى مركز التذوق في المخ . أما الطعم فهو مزيج من الاحساس بالتذوق والاحساس بالشم ولذلك فإن المصاب بالزكام لا يتذوق طعم الطعام .

مناطق التذوق على اللسان

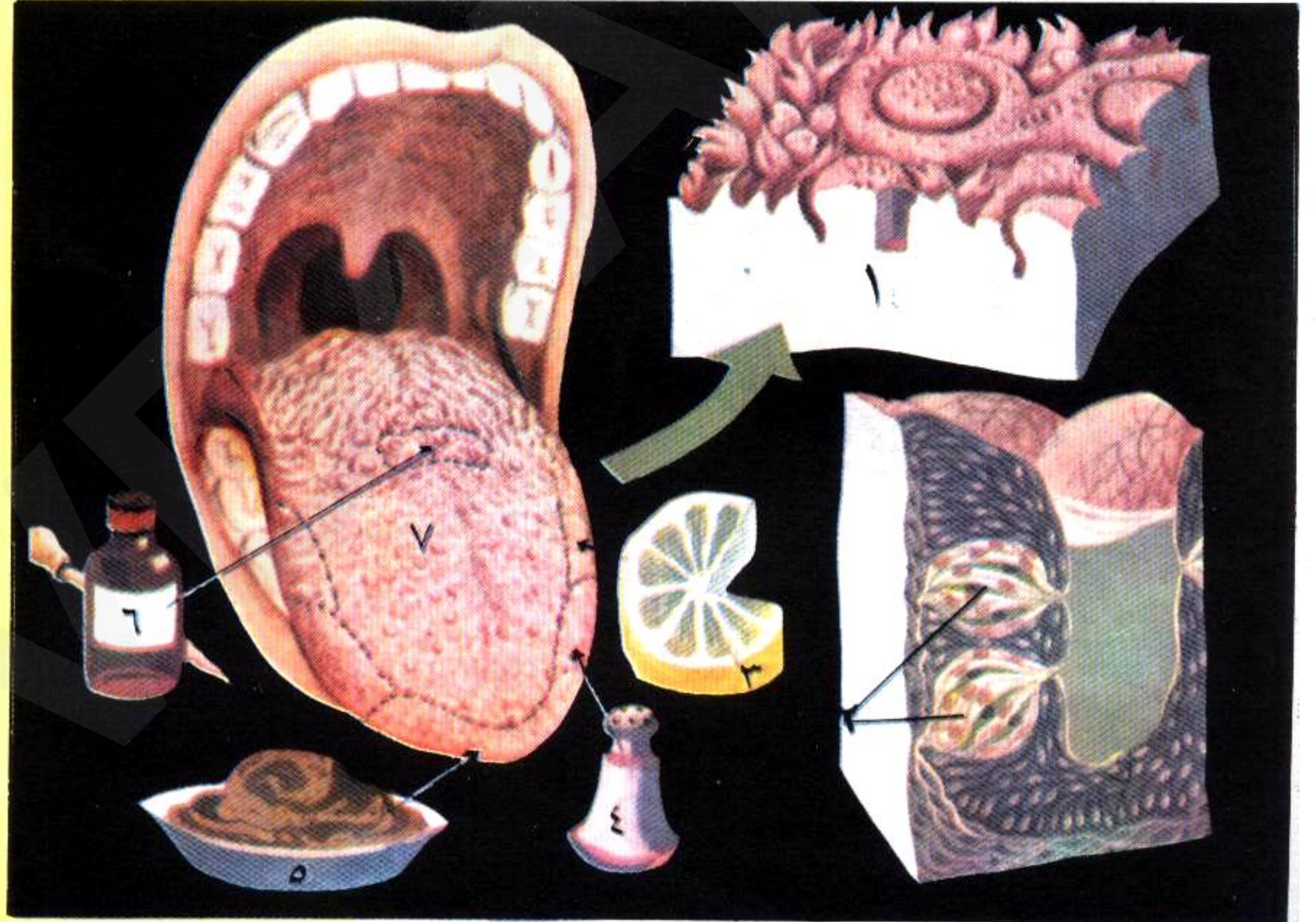
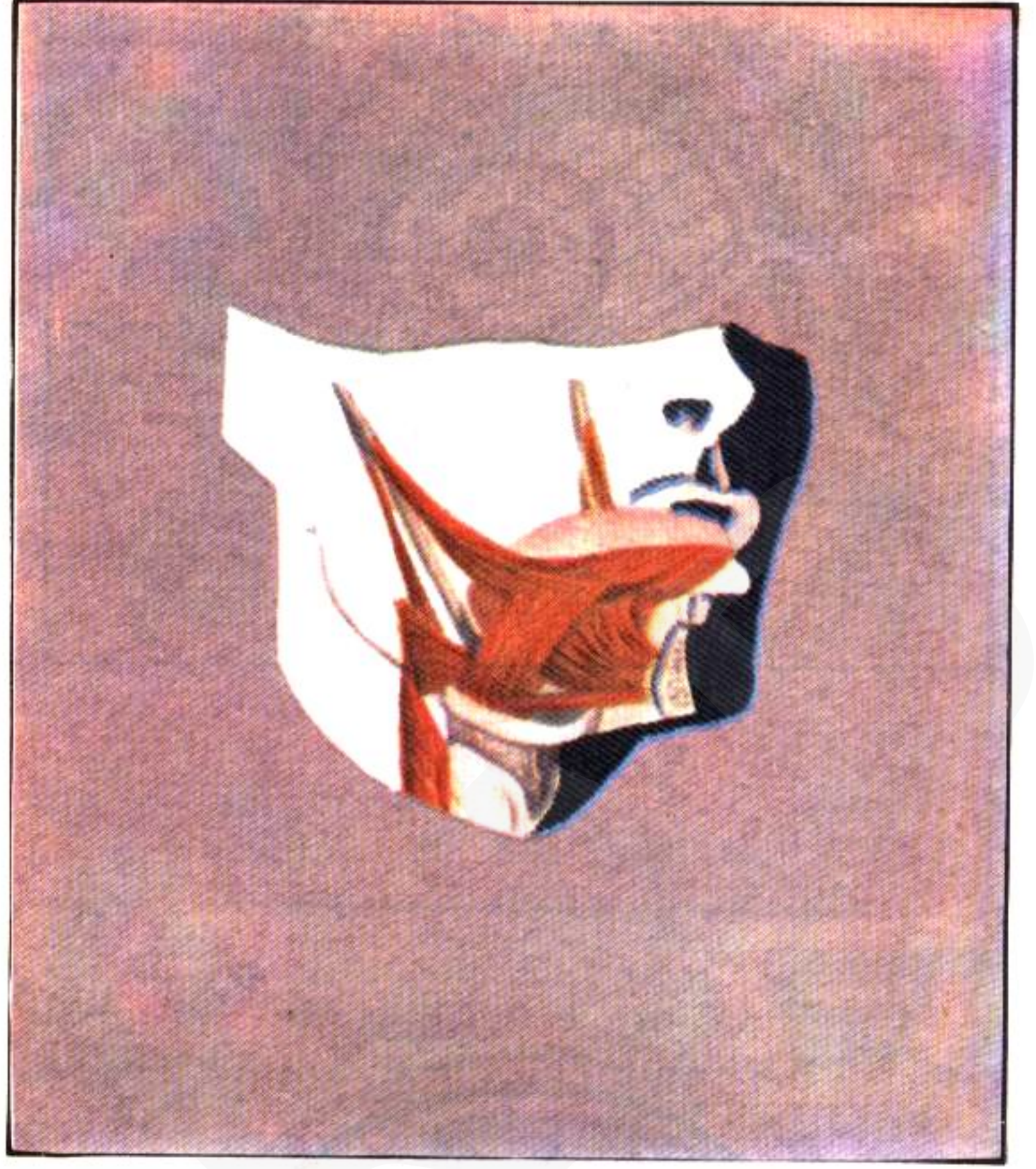


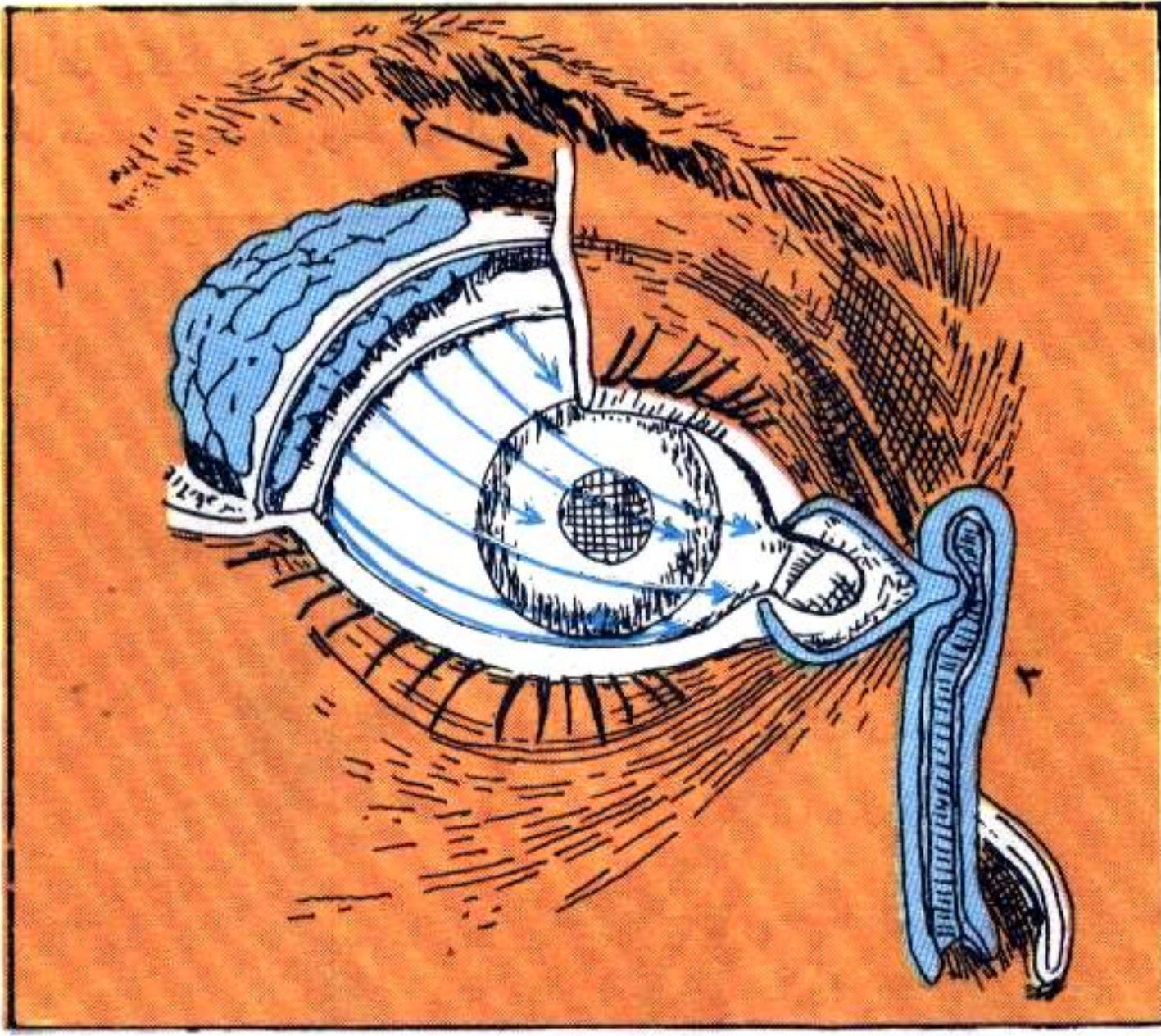
- ١ - المرارة
- ٢ - الحموضة
- ٣ - الحلاوة والملوحة

يوجد على السطح العلوي للسان حوالي ٣٠٠٠ برعم تذوق (Tast bud) وهذه  
البراعم تمكننا من تذوق ما نأكله وهي موزعة على أطراف ومؤخرة اللسان .  
أما منطقة الوسط فلا يوجد فيها أية براعم .

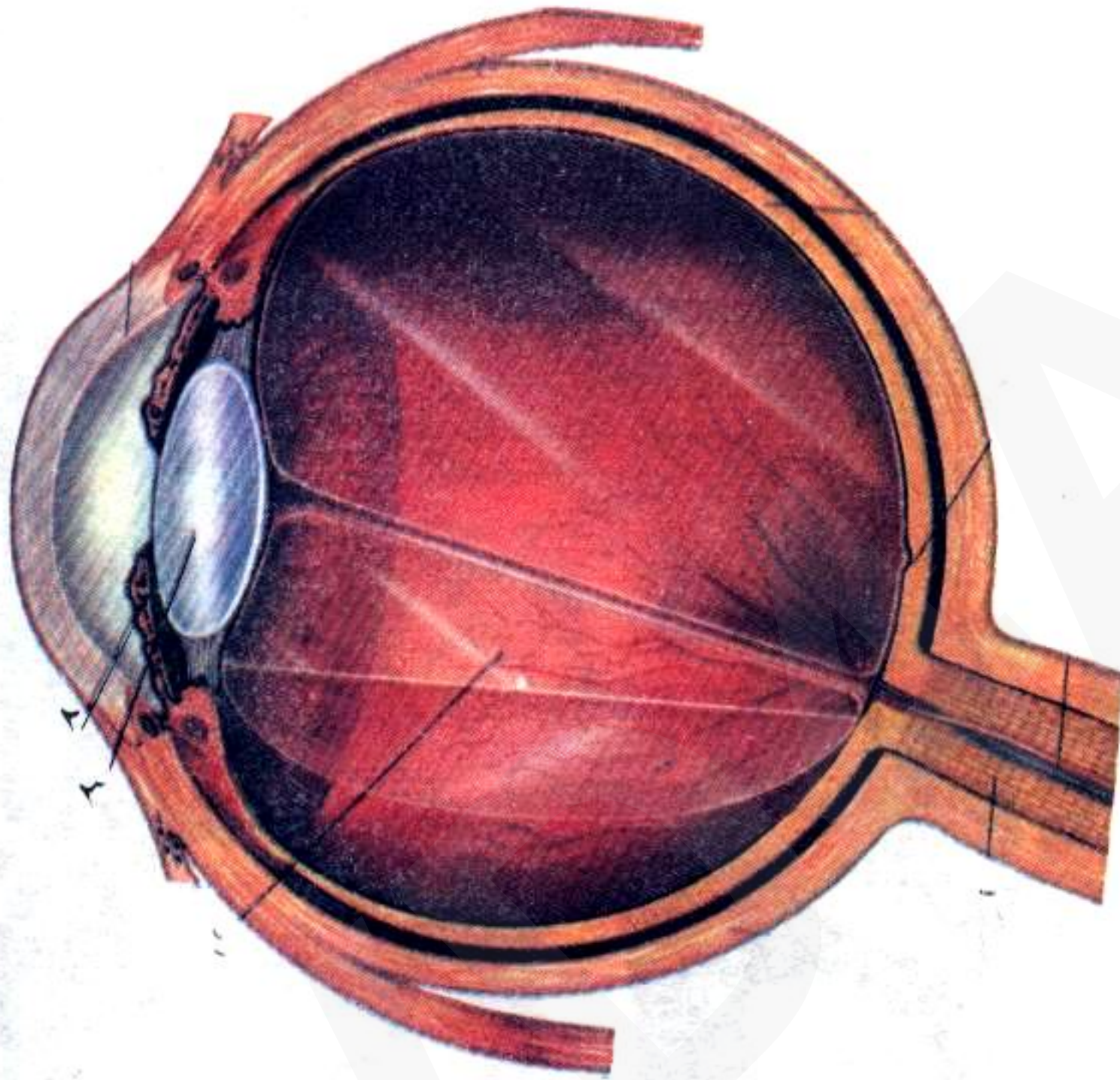
## عضلات اللسان

- ١ - قطاع عرضي في اللسان .
- ٢ - براعم تذوق .
- ٣ - حامض
- ٤ - ملح .
- ٥ - حلوى .
- ٦ - مادة مرّة .
- ٧ - سطح اللسان .






- ١ - الغدة الدمعية
- ٢ - القنوات الدمعية
- ٣ - تجويف الانف

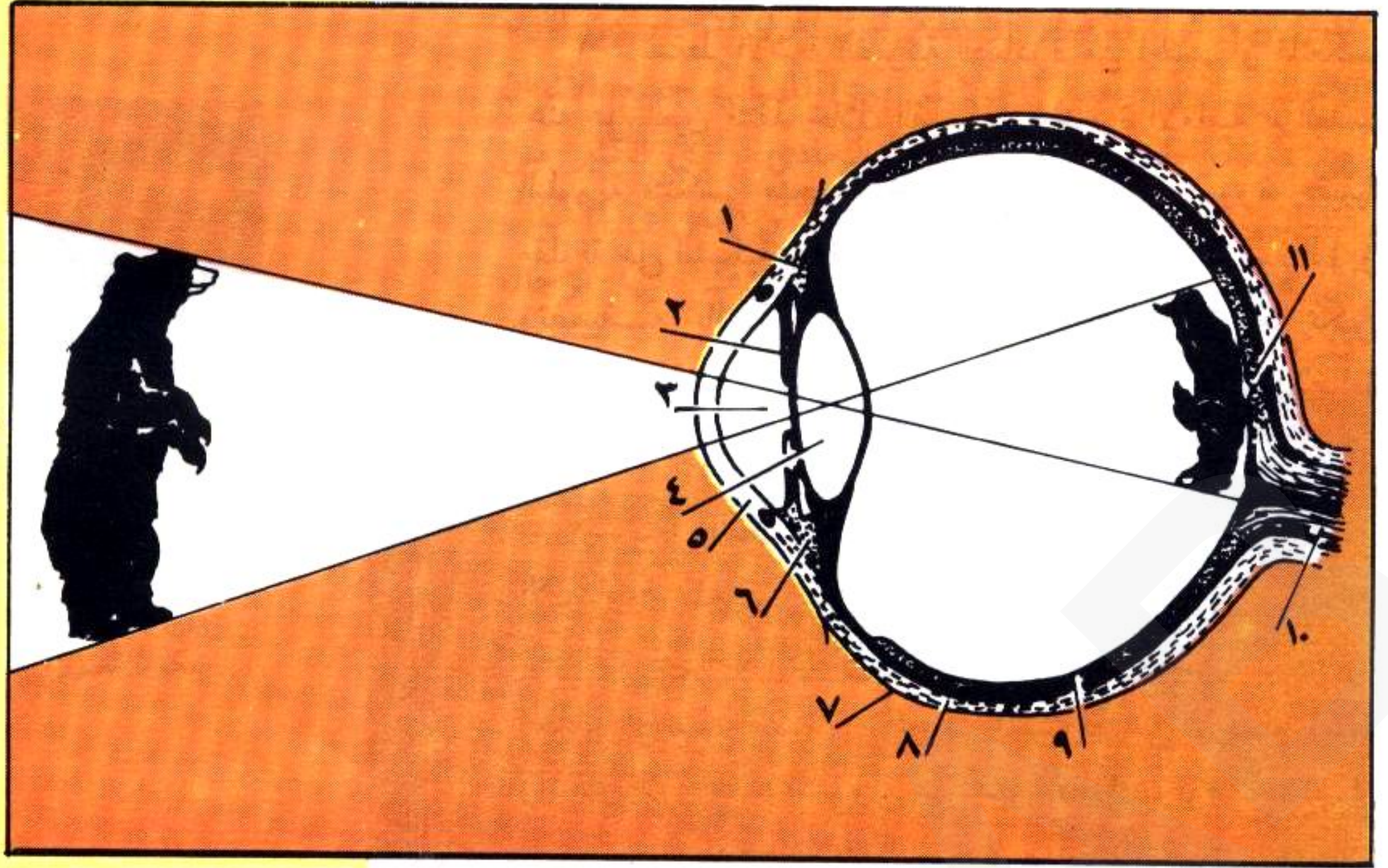


#### تركيب العين :

- ١ - القرنية
- ٢ - القزحية
- ٣ - العدسة
- ٤ - الجسم الزجاجي
- ٥ - الصلبة
- ٦ - العصب البصري
- ٧ - مصدر الدم
- ٨ - البقعة الصفراء
- ٩ - الشبكية

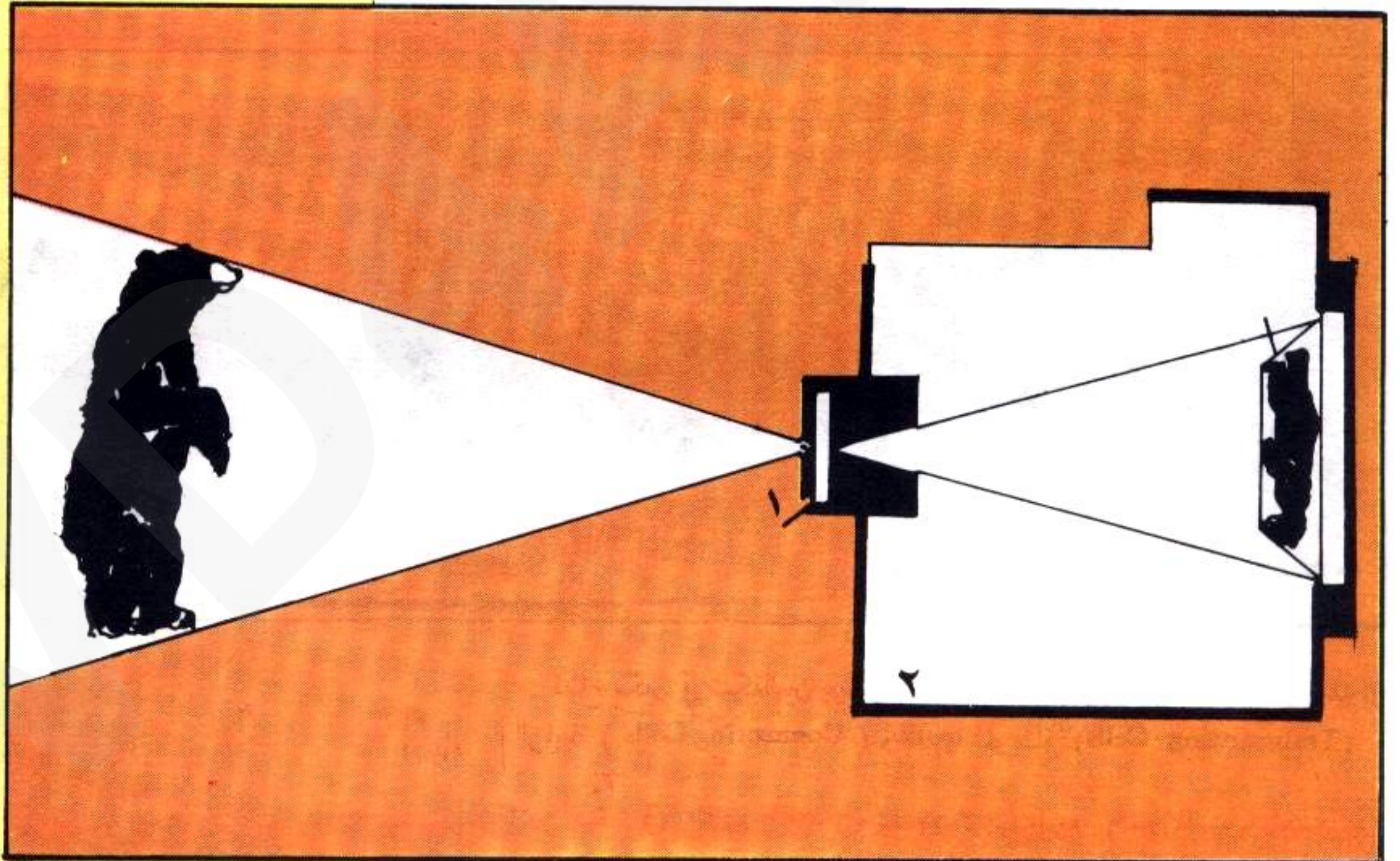


- ١ - الرباط الهدبي .
- ٢ - القرنية .
- ٣ - البؤبؤ .
- ٤ - العدسة .
- ٥ - القرنية .
- ٧ - الصلبة .
- ٨ - المشيمية .
- ٩ - الشبكية .
- ١٠ - عصب الإبصار .
- ١١ - البقعة الصفراء .



العين تشبه الكاميرا ولكن مركز الإبصار في المخ يجعل الانسان يرى الصورة معتدلة كما أن الفيلم الحساس في الكاميرا يتغير بعد كل صورة أما الشبكية فتبقى صالحة باستمرار .

- ١ - العدسة
- ٢ - كاميرا

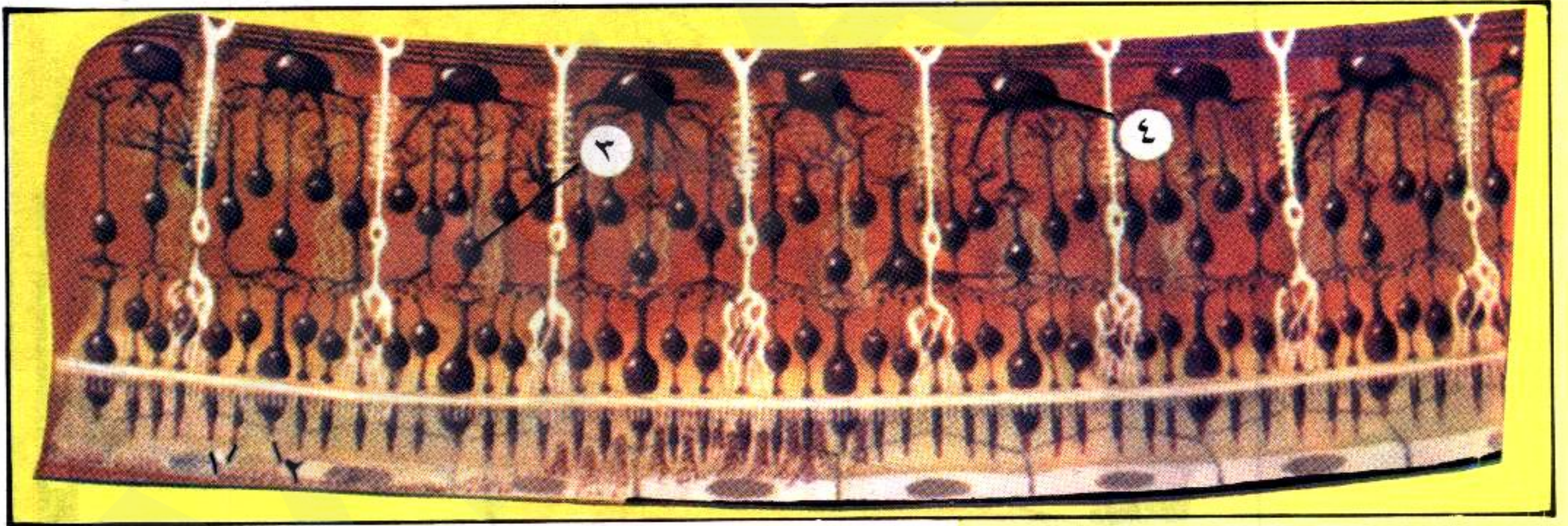


لاحظ أن صندوق الكاميرا يكون معتماً من الداخل وذلك بسبب اللون الأسود الذي يغطيه وكذلك في العين فهناك الطبقة الوسطى لحدار المقلة والتي تسمى المشيمية ( Choroid ) بها أصباغ سوداء حتى تمنع انعكاسات الضوء .

## كيف يتم البصر

١ - تسقط الاشعة الضوئية الصادرة من الجسم أو المنعكسة عنه على العين فتنفذ خلال القرنية ثم الحجره الامامية ثم العدسة البلورية فتتكسر متجمعة بحيث تتكون للجسم صورة حقيقية مقلوبة على الشبكية . وتعمل عضلات القزحية على توسيع البؤبؤ وتضييقه بالشكل المناسب بحيث يكون أضيقتا ما يمكن في حالة الإضاءة الشديدة واوسع ما يمكن في حالة الإضاءة الخافتة .

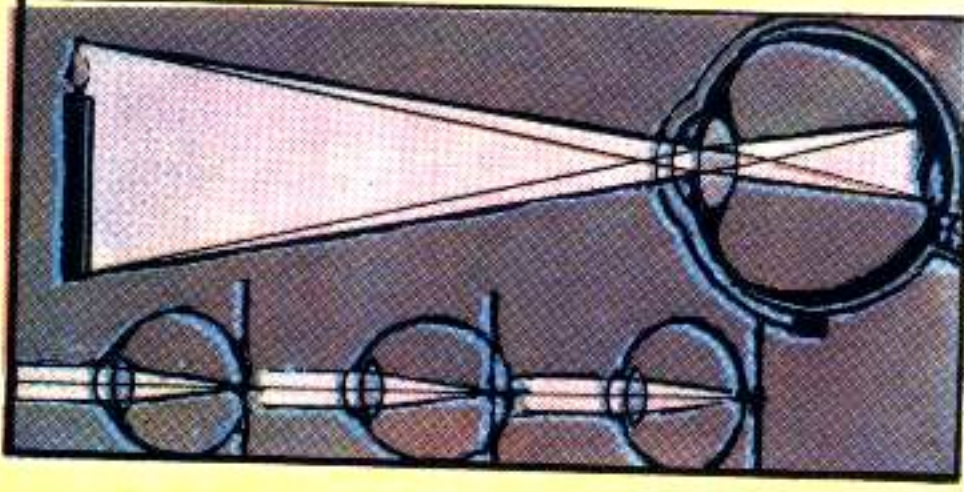
٢ - ينقل العصب البصري صورة الجسم المقلوبة الى مركز الإبصار في المخ فيتم ادراك الصورة بشكلها الطبيعي . ويتم ذلك بإحداث تغيرات كيميائية في بعض خلايا الشبكية . فتتأثر الخلايا الحسية القضبان (Rods) المسؤولة عن الاجسام المعتمة والمخاريط (Cones) المسؤولة عن تمييز الألوان وتوضيح تفاصيل المرئيات . وهذه الخلايا القضيبانية والمخروطية منتشرة في الشبكية وتتصل بالعصب البصري بألياف عصبية بوساطة الخلايا الموصلة (Transmitting Cells) . ونتيجة للتغيرات الكيميائية الناشئة عن سقوط الضوء تولد فيها تيارات حسية تنتقل خلال العصب البصري الى مركز الإبصار وتفسر هناك .



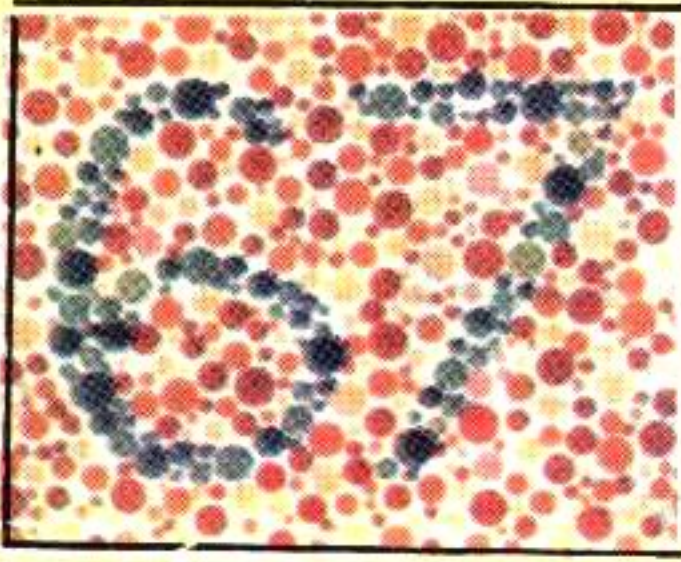
قطاع مكبر في شبكة العين يوضح القضبان (Rods) والمخاريط (Cones) والخلايا الرابطة (Connecting Cells) والخلايا الموصلة (Transmitting Cells)

- ١ - مخروط
- ٢ - قضيب
- ٣ - خلية رابطة
- ٤ - خلية موصلة


من عيوب الإبصار عيب يُعرف بعمى الألوان (Colour blindness) وهو في الغالب وراثي وأكثر أنواع هذا العيب انتشاراً عدم تمييز اللون الأصفر أو عدم تمييز اللون الأحمر من اللون الأخضر . وفي بعض الحالات يرى المصاب جميع الألوان على أنها درجات مختلفة من اللون الرمادي . وفي الكثير من البلدان يمنع المصاب من قيادة السيارات أو العمل في الأعمال التي تتطلب القدرة على تمييز الألوان أو التعرف عليها كرجال الشرطة أو العسكريين .




في العين السليمة تتكون الصورة على الشبكية تماماً .  
في حالة الإصابة بقصر النظر  
تتكون الصورة أمام الشبكية .  
في حالة الإصابة بطول النظر  
تتكون الصورة خلف الشبكية .



بطاقة من البطاقات التي تستعمل عادة للكشف عن المصابين بعمى الألوان وهو في الغالب وراثي وأكثر أنواع هذا العيب انتشاراً عدم تمييز اللون الأصفر أو عدم تمييز اللون الأحمر من اللون الأخضر .




هكذا يرى الاجسام المصاب بقصر النظر ( Myopia ) .  
ينشأ هذا العيب نتيجة لازدياد تحدب العدسة البلورية أو القرنية أو كليهما معاً وغالباً ما ينشأ عن استطالة المقلة من الخلف .



هكذا يرى الاجسام المصاب بطول النظر (Hyperopia) . ينشأ هذا العيب من نقص تحدب العدسة البلورية أو القرنية أو كليهما معاً أو نتيجة قصر استطالة مقلة العين من الخلف .

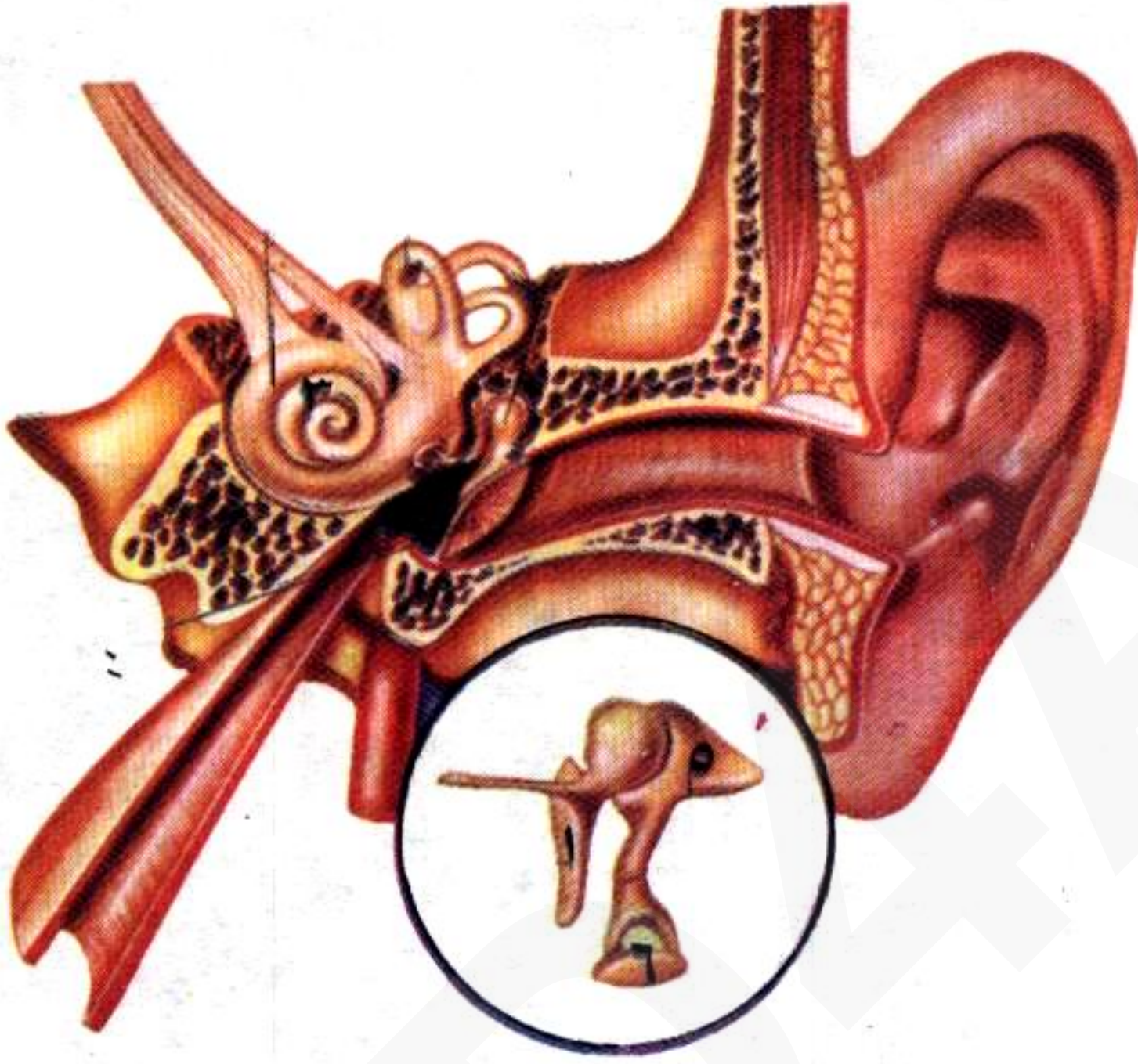
هكذا يرى الاجسام المصاب بالاستجماتزم ( Astigmatism ) . تنشأ حالة الإصابة بالاستجماتزم من عدم انتظام تحدب القرنية أو العدسة البلورية كما تسبب هذه الحالة عدم رؤية الاجسام منتظمة كما هي حقيقة ، ويشكو المصاب في هذه الحالة من عدم القدرة على تركيز البصر مما يؤدي الى اصابة العين بالتعب من أقل جهد ويشعر الانسان في هذه الحالة بالصداع ويحك عينيه باستمرار ويكون دائم التجهم . يصحح هذا العيب باستخدام عدة عدسات معقدة .





## ماتة السمع

- الأذن هي عضو السمع وتتكون من ثلاثة أقسام :
- ١ - الأذن الخارجية (Outer Ear) وتشمل الصيوان (Pinna) والقناة السمعية (Ear Canal) والطبلة (Ear drum).
  - ٢ - الأذن الوسطى (Middle Ear) وتشمل العظيمات الثلاث : المطرقة (Hammer) والسندان (Anvil) والركاب (Stirrup).
  - ٣ - الأذن الداخلية (Inner Ear) وتتكون من عظمة كبيرة كثيرة القنوات تسمى بالتيه العظمي ؛ وتمتلئ بسائل يسمى اللمف الداخلي ؛ كما يمتد في هذه العظمة ألياف من العصب السمعي (Auditory Nerve) وتركب عظمة التيه من : الدهليز (Vestibule) والقنوات الهلالية (Semicircular) والقوقعة (Cochlea) وهي العضو المهم في السمع .



- ١ - المطرقة
- ٢ - القنوات الهلالية
- ٣ - القوقعة
- ٤ - طبلة الاذن
- ٥ - السندان
- ٦ - الركاب

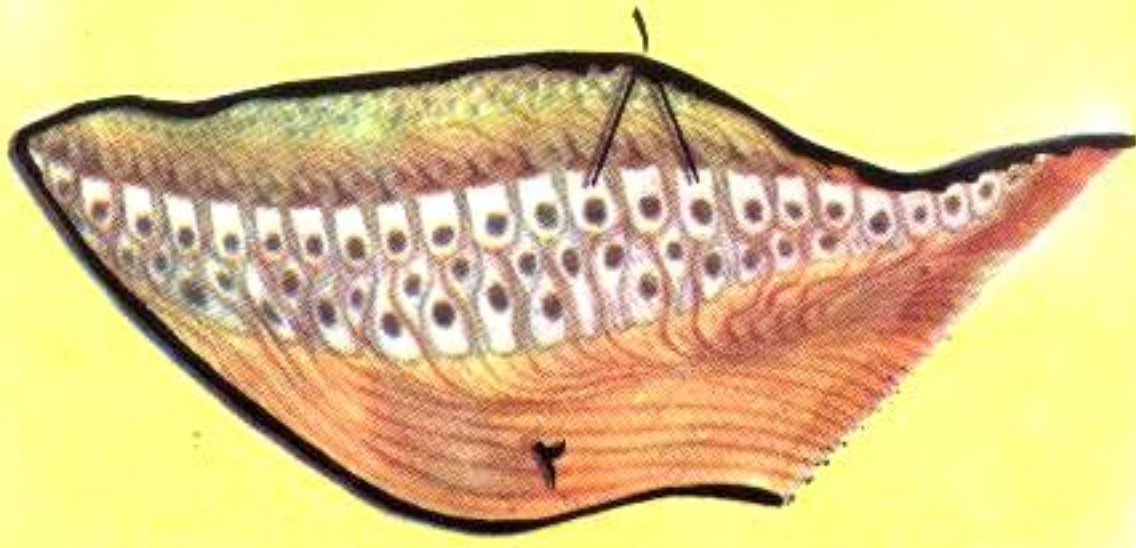
- - تنتقل موجات الصوت في الهواء ويجمعها الصيوان .
- - تمر موجات الصوت في القناة السمعية وتقوم الشعيرات والصملاخ الذي تفرزه الغدد الشمعية (Wax glands) بحجز ما يعلق بموجات الهواء من التراب والغبار .
- - ينتقل الاهتزاز الى العظيمات السمعية الثلاث ويعمل تجويف الأذن الوسطى (Auditory tube) على تقويته .
- - يصل الصوت الى الكوة البيضية (غشاء غضروفي يمتد على فتحة في عظمة الأذن الداخلية) ومنها الى الدهليز والقوقعة

## كيف يحدث السمع

حيث ينتقل عبر اللف الداخلي وتتأثر الألياف العصبية المنتشرة في الدهليز والقوقعة بها .

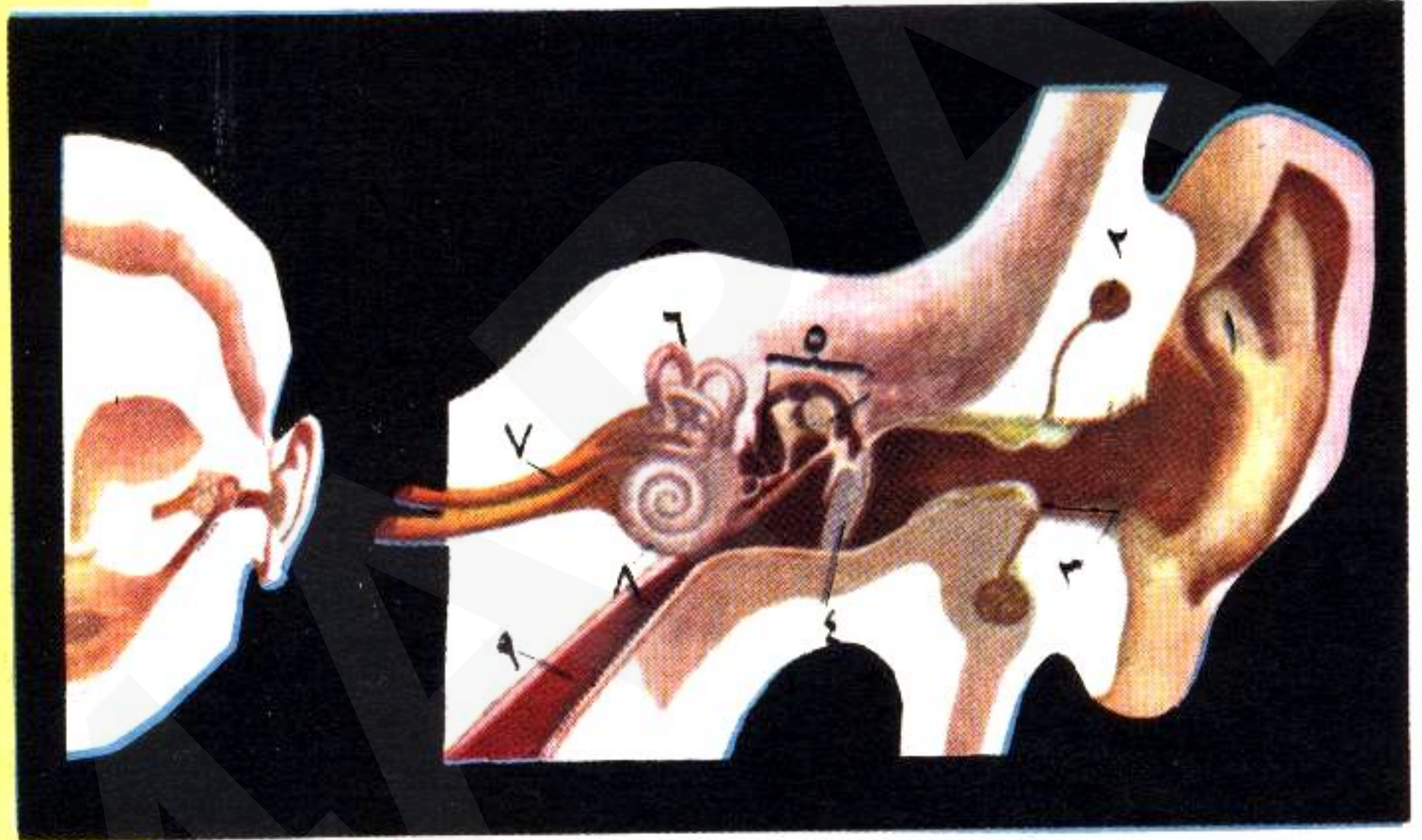
• - ينقل العصب السمعي (Auditory Nerve) الصوت الى المخ حيث يتم ادراك معنى الصوت ويحدث السمع .

أما القنوات الهلالية الثلاث فتقوم بالمحافظة على توازن الجسم؛ وكل قناة تحوي سائلاً ولها في نهايتها انتفاخ (Ampulla) تنتشر فيه خلايا حسية وخلايا شعيرات تتأثر بحركة هذا السائل؛ وعندما يتعرض الانسان لحالة عدم توازن فإن الشعيرات تتأثر بحركة السائل وتنقل هذا التأثير الى الخلايا الحسية التي تنتقل بدورها الى العصب السمعي على شكل تيار عصبي حسي الى مركز التوازن في المخ الذي يصدر الأوامر لعضلات الجسم المعنية للعمل على تعديل وضع الجسم وإعادةه إلى حالة اتزان .

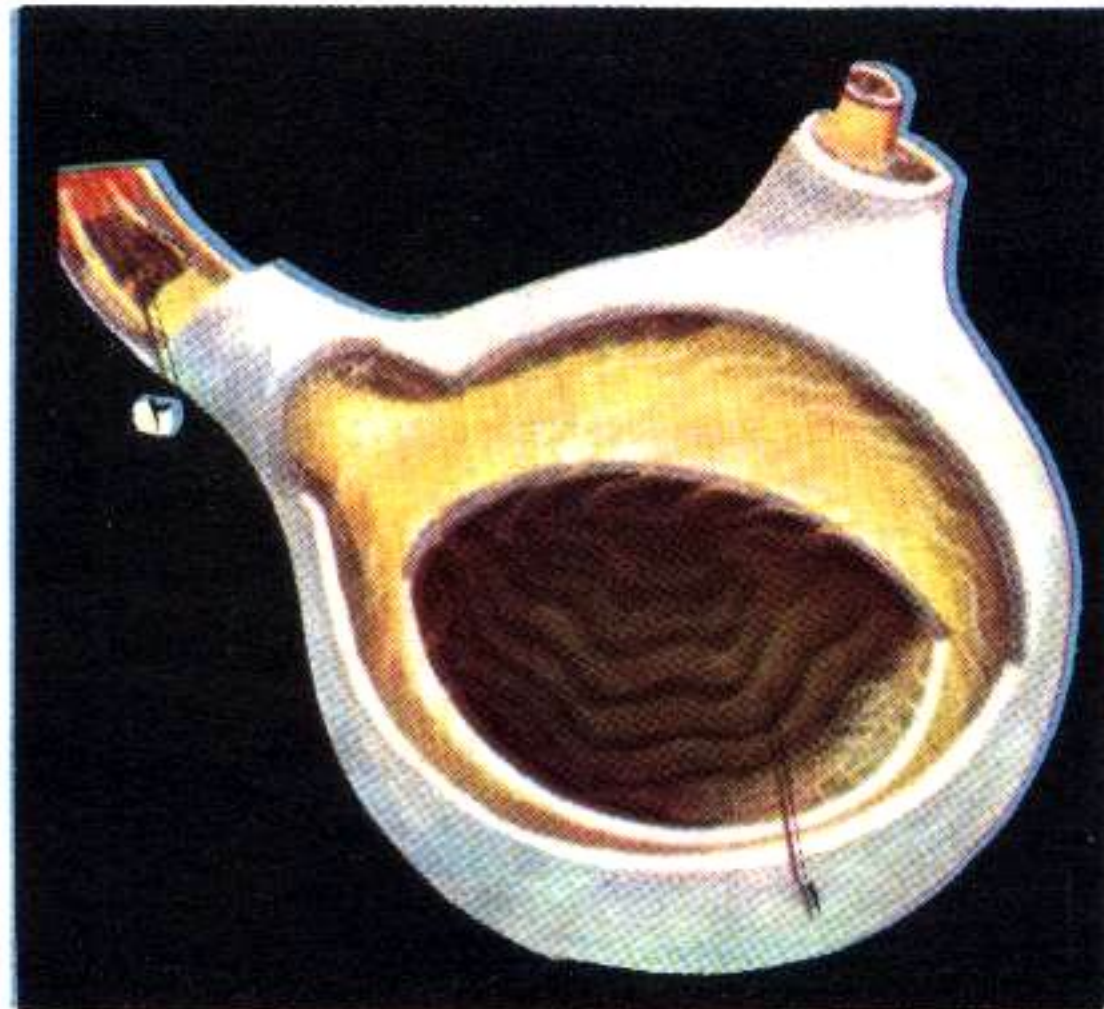


قطاع يوضح النهايات الحسية وخلايا الشعيرات الموجودة في انتفاخ القناة الهلالية :

١ - خلايا الشعيرات .  
٢ - الياف عصبية .



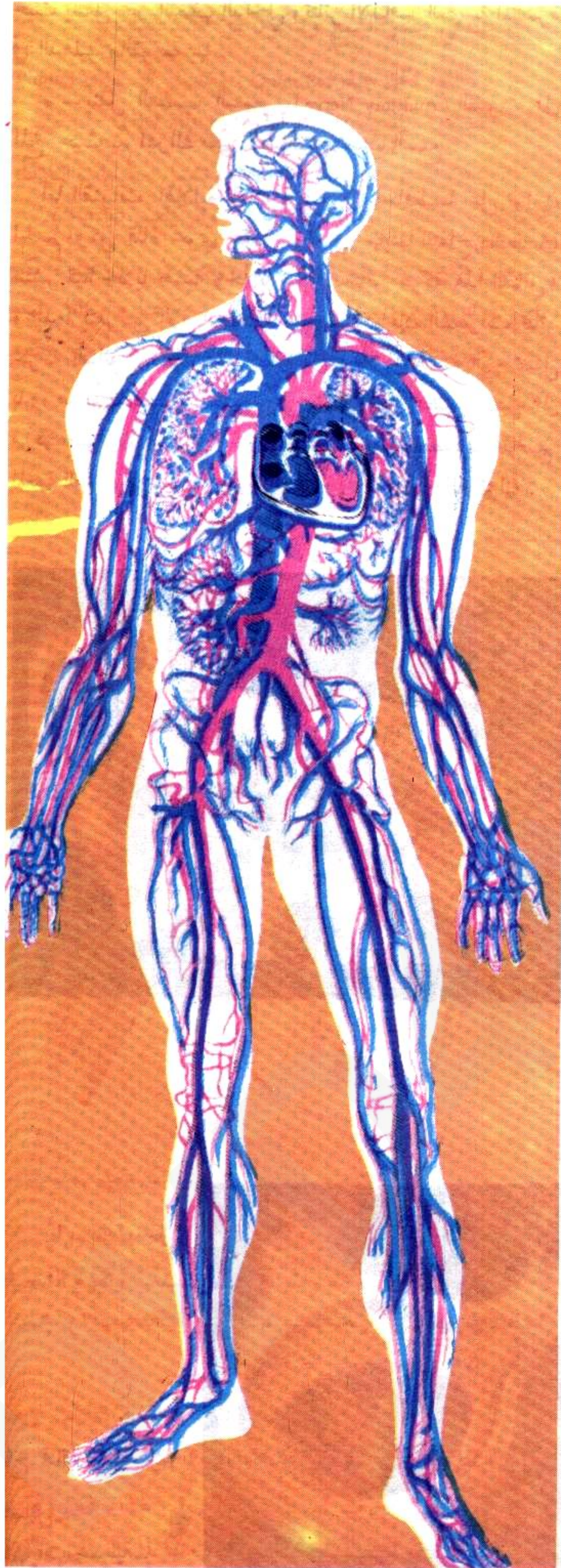
- ١ - الاذن الخارجية .
- ٢ - غدة شمعية .
- ٣ - شعر .
- ٤ - طبلة الاذن .
- ٥ - عظيمات الاذن الوسطى .
- ٦ - الاذن الداخلية .
- ٧ - عصب السمع .
- ٨ - القوقعة .
- ٩ - القناة السمعية .



انتفاخ قناة هلالية :

- ١ - سائل .
- ٢ - نهايات عصبية .

## الجهاز الدوري



يتألف الجهاز الدوري من جهازين :  
١ - الجهاز الدموي . ٢ - الجهاز اللمفي .  
ويقوم الجهاز الدوري بعمليات النقل  
المختلفة في الجسم مستعيناً بالدم واللمف  
وهما سائلان يدوران في شبكة من الأوعية  
تنتشر في الجسم وتتخلل الأنسجة . ويوصل  
السائلان إلى الأنسجة الأوكسجين والمواد  
الغذائية المهضومة والهرمونات وينقلان منها  
المواد التي يجب التخلص منها إلى أعضاء  
الإخراج .

## الدم

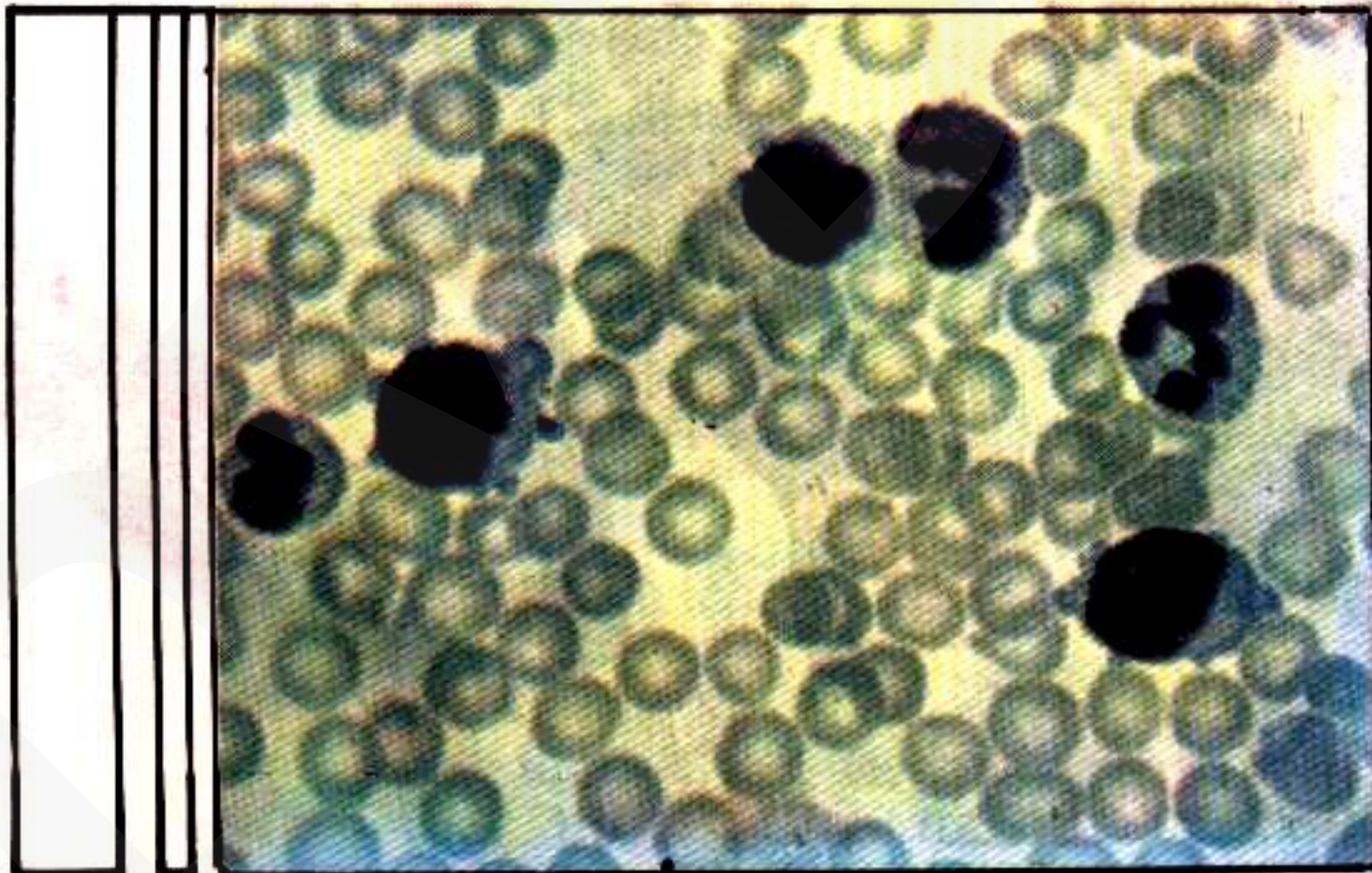
سائل أحمر لزج يتكوّن من محلول رائق يعرف بالبلازما وتسيح فيه الكرات الدموية البيضاء والحمراء والصفائح الدموية .

**الكرات الدموية البيضاء :** خلايا حسية تسبح في بلازما الدم ، عديمة اللون ، لها نواة وهي عديدة الأنواع غير أن أنواعها تتشابه في أنها متغيرة الشكل . وتتكون الكرات الدموية البيضاء في نخاع العظام والعقد اللمفاوية . ويقدر عدد الكرات البيضاء في المليتر المكعب من الدم بحوالي سبعة آلاف وتعتبر الكرات البيضاء وسائل دفاع الجسم البشري ، إذ أنها تلتهم الجراثيم التي تدخل إلى داخل أنسجة الجسم ، كما أن بعضها يفرز مضادات سموم تعادل سموم بعض الجراثيم .

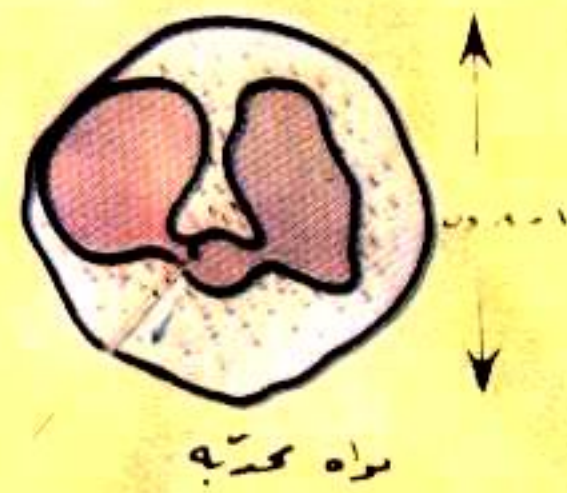
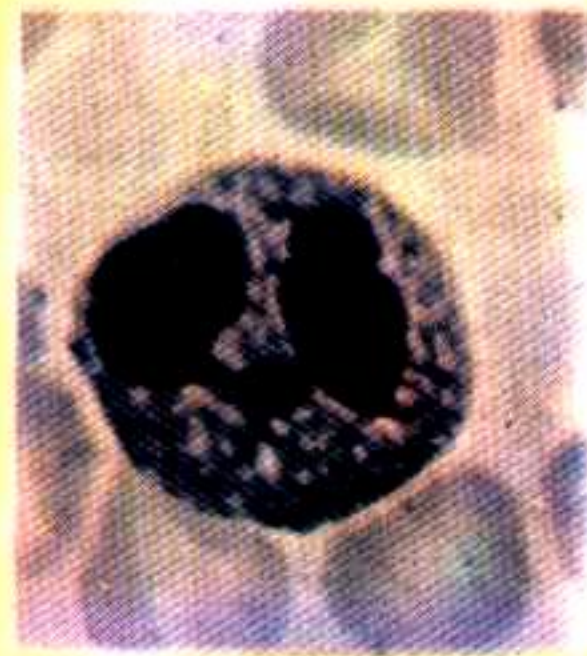
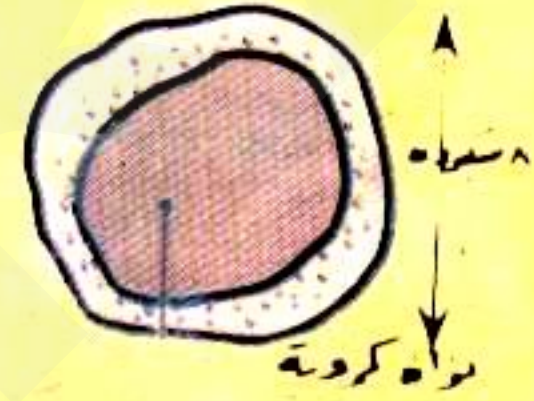


**الكرات الدموية الحمراء :** خلايا حية تعج في بلازما الدم ، مستديرة الشكل مقعرة الوجهين ، خالية من النواة . ويعزى اللون الأحمر فيها لوجود مركب بروتيني يحتوي على حديد يسمى الهيموجلوبين .

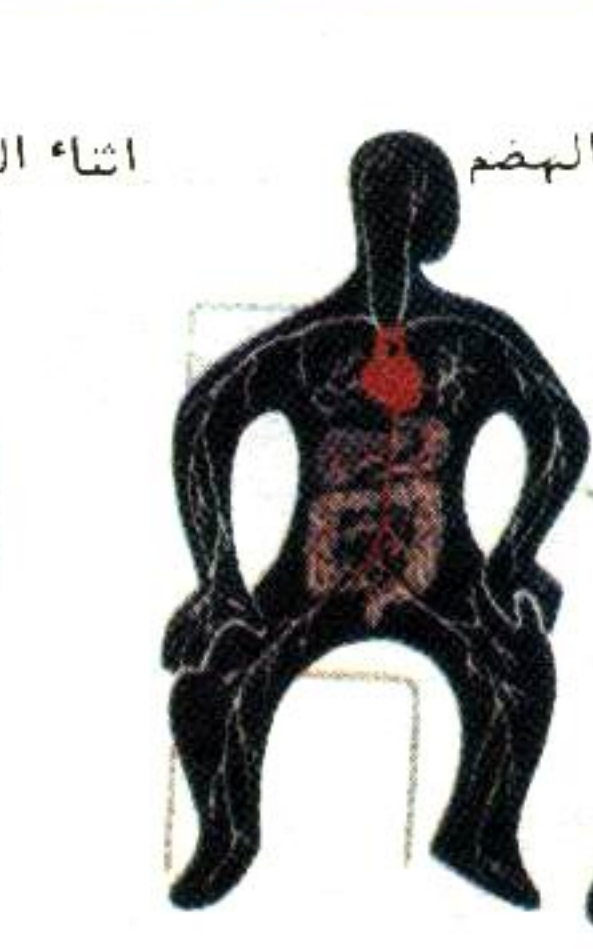
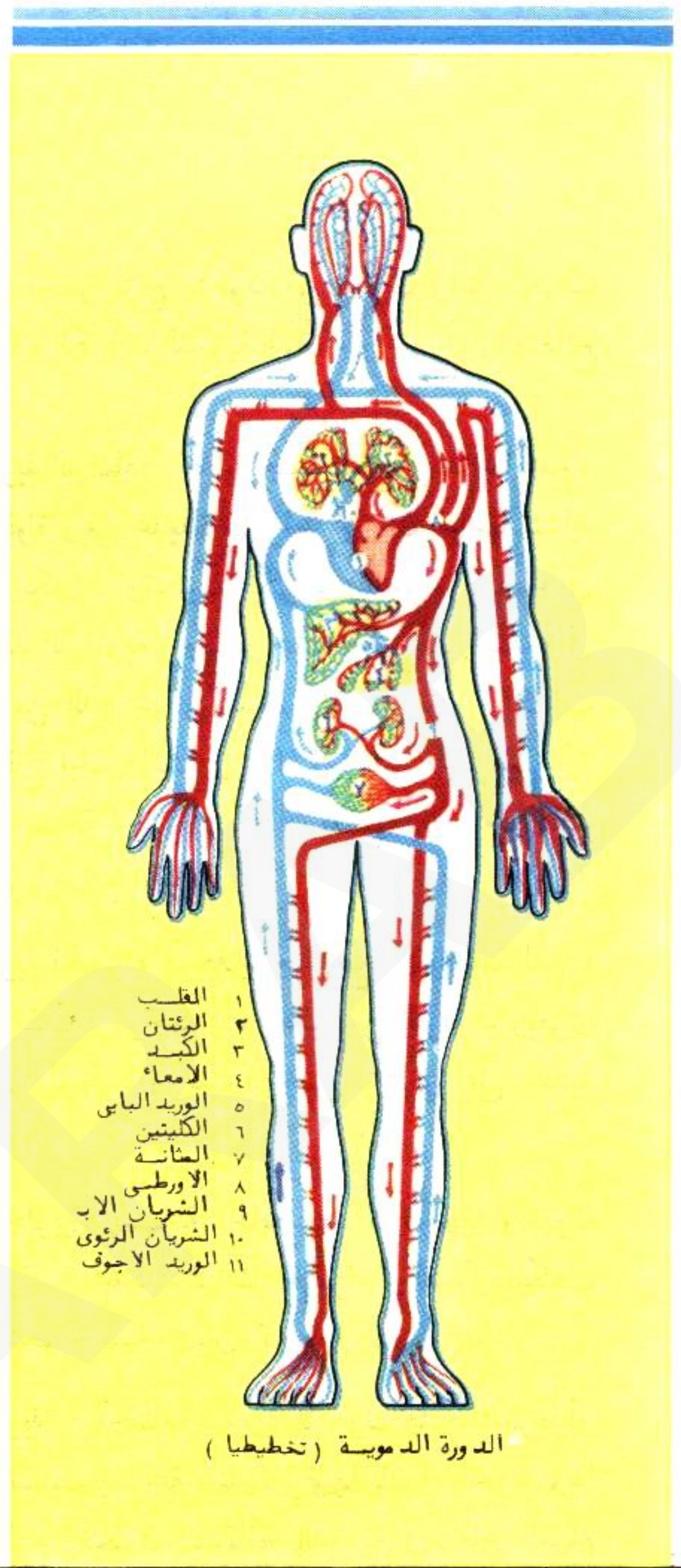
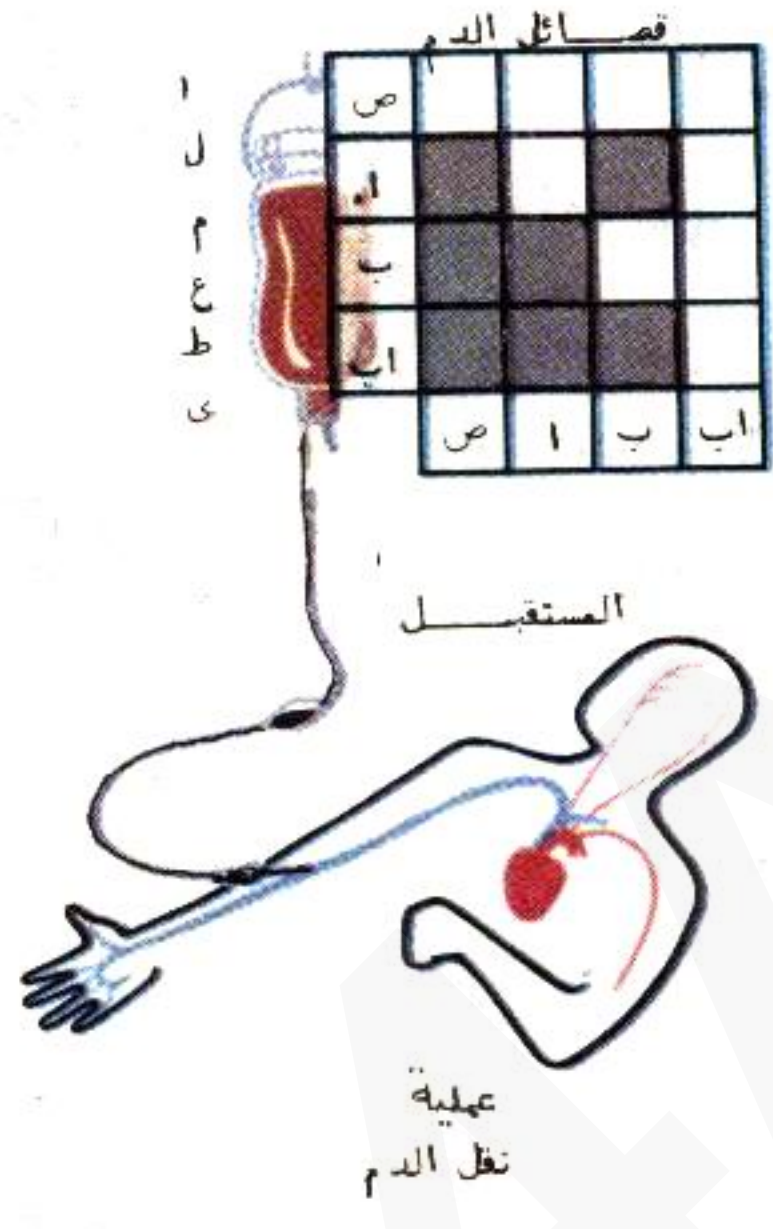
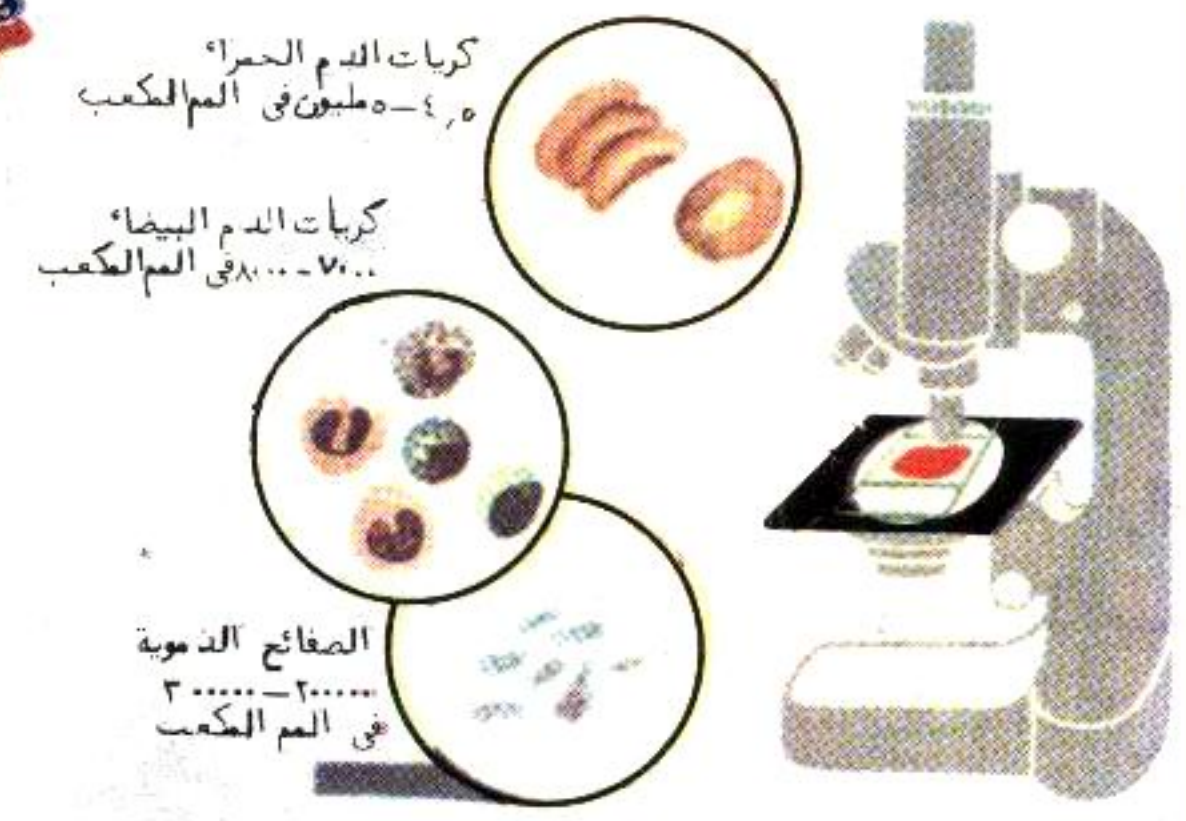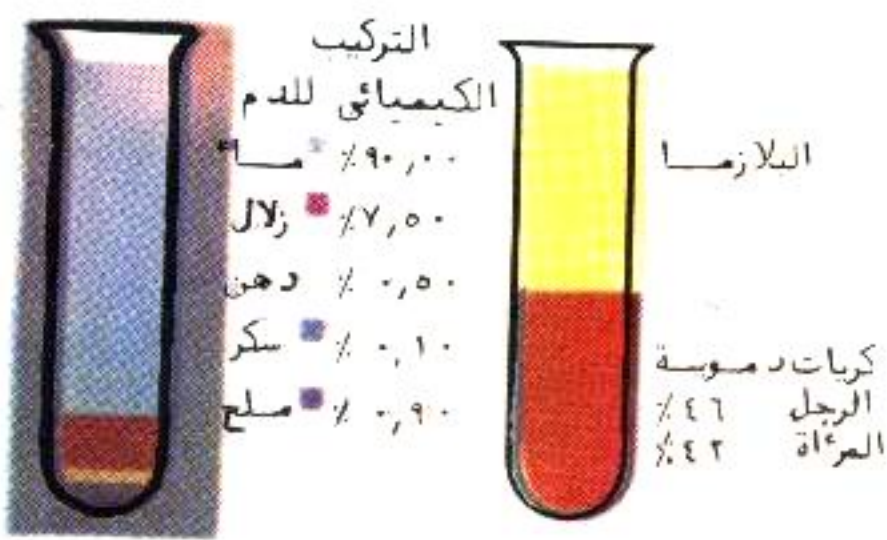
ويمتاز الهيموجلوبين بسهولة اتحاده مع الأكسجين وسهولة انفصاله عنه . ويقدر عدد الكرات الحمراء في المليتر المكعب الواحد من الدم بنحو خمسة ملايين كرية .

**الصفائح الدموية :** أجسام صغيرة لا لون لها مستديرة أو بيضاوية الشكل تفتت بسرعة عند تعرضها للهواء الجوي ولها دخل في تجلط الدم . تتكون الصفائح الدموية في نخاع العظام ويصل عددها إلى ٢٠٠,٠٠٠ صفيحة في المليتر المكعب الواحد .



## الدم ومخطط الدورة الدموية



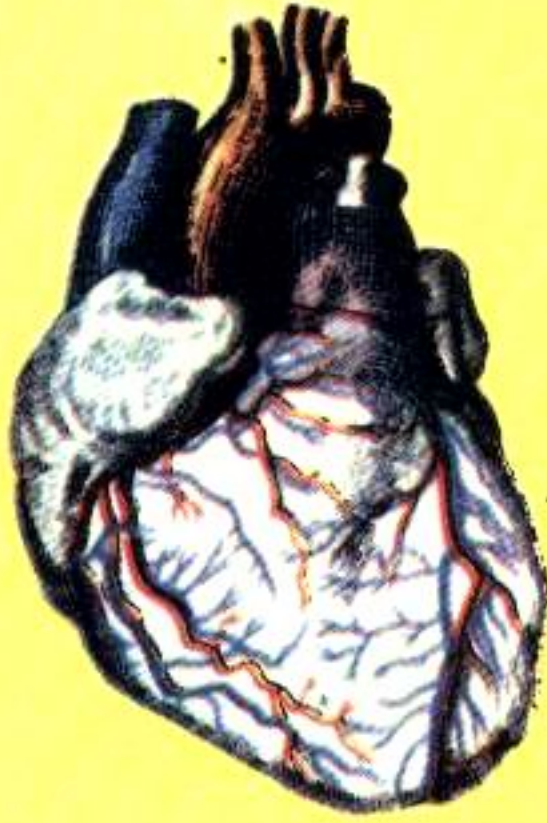

توزيع الدم وطاقة القلب اثناء القيام بعمليات مختلفة

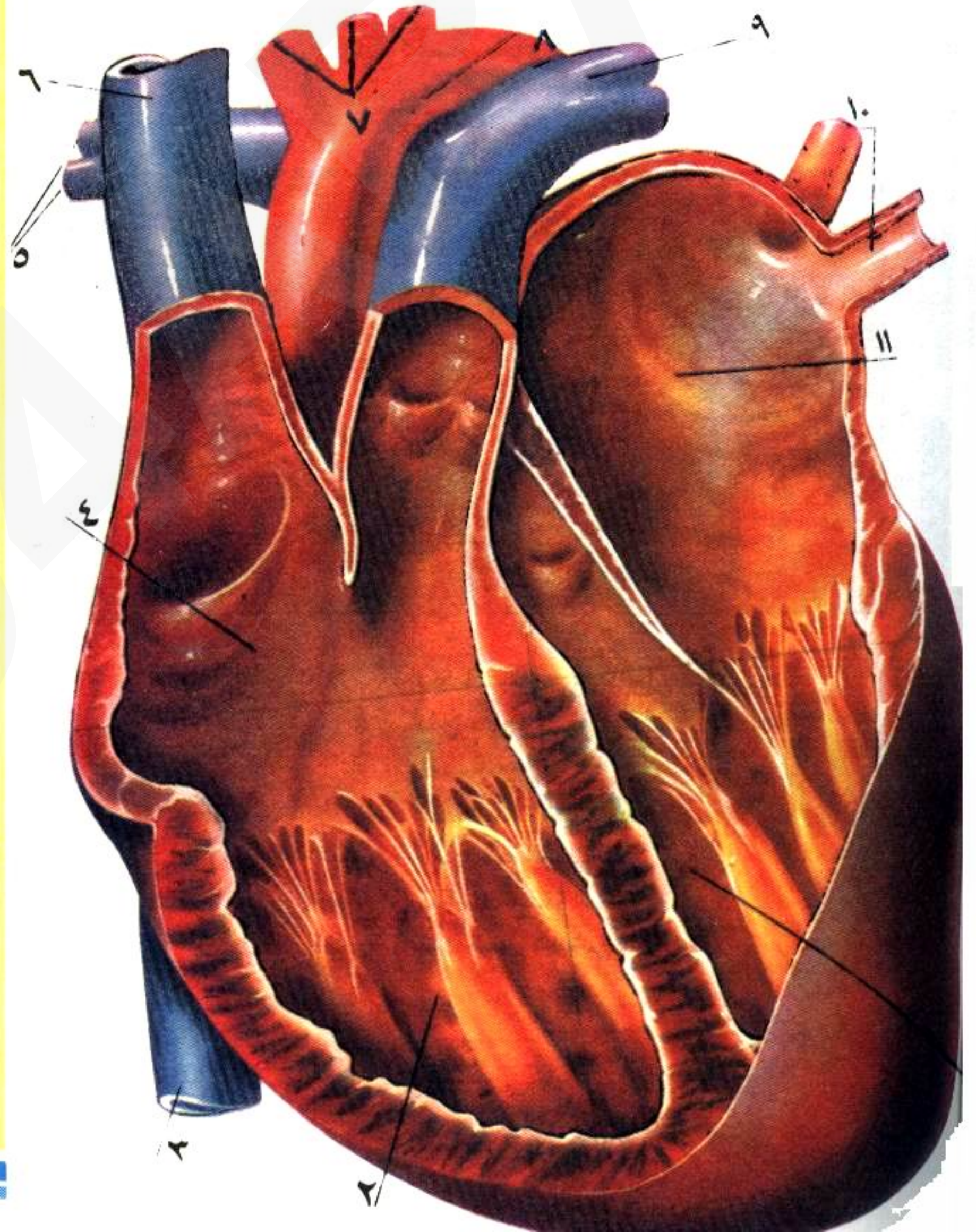**الطحال** : جسم لونه احمر ارجواني يلاصق الناحية اليسرى للمعدة ، وهو في حجم قبضة اليد والطحال يشبه في تركيبه العقد اللمفاوية وله أهمية كبيرة بالنسبة للدم فبداخله تتكون بعض الكرات الدموية البيضاء كما تستهلك فيه الكرات الدموية الحمراء ، وتتكون فيه أملاح الصفراء وكذلك الاجسام المضادة ، كما يخترن المقادير الزائدة من الدم ويدفع بها للجسم عند الحاجة .

## القلب

عضو عضلي أجوف يعمل كمضخة ماصة كاسبة فيأخذ الدم من بعض الأوعية ويدفعها الى أوعية أخرى . يوجد القلب في وسط تجويف الصدر بين الرئتين وشكله مخروطي تتجه قاعدته الى أعلى وقمته إلى أسفل . وهذه تميل قليلا الى اليسار : ويحاط القلب بغشاء ( Pericardium ) وهو غشاء مصلي مزدوج يسهل حركة القلب نتيجة للسائل المصلي الذي يفرزه . ويتكون القلب من أربع حجرات : اذنين وبطينين ، الأذنين أعلى البطينين ، وهما رقيقا الجدران بينما البطينان جدرانها سمكية



الشكل الخارجي للقلب والأوعية الدموية الكبرى

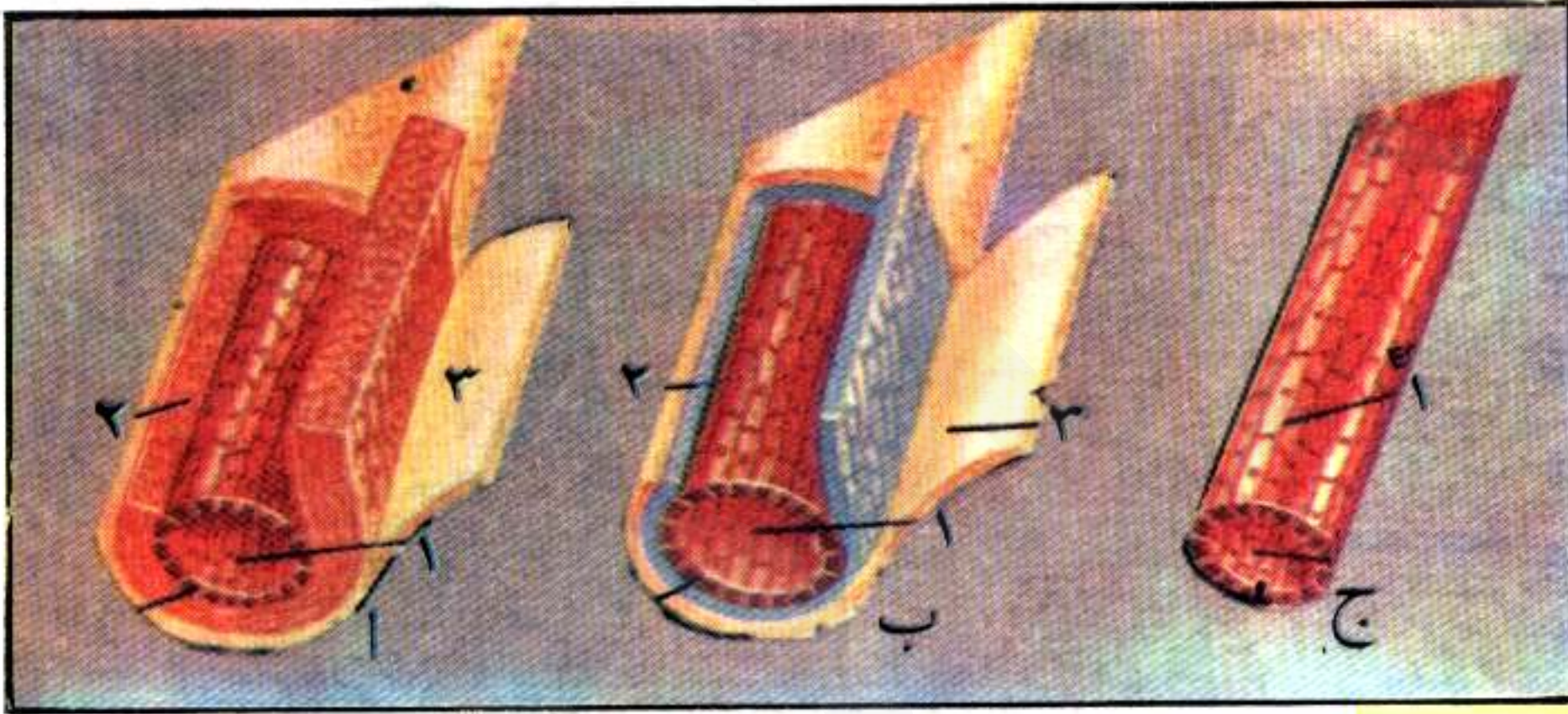


- ١ - البطين الأيسر
- ٢ - البطين الأيمن
- ٣ - الوريد الأجوف السفلي
- ٤ - الأذين الأيمن
- ٥ - تفرعات الشريان الرئوي الأيمن
- ٦ - الوريد الأجوف العلوي
- ٧ - تفرعات الأورطي
- ٨ - الأورطي
- ٩ - أفرع يسرى للشريان الرئوي
- ١٠ - أوردة رئوية
- ١١ - الأذين الأيسر

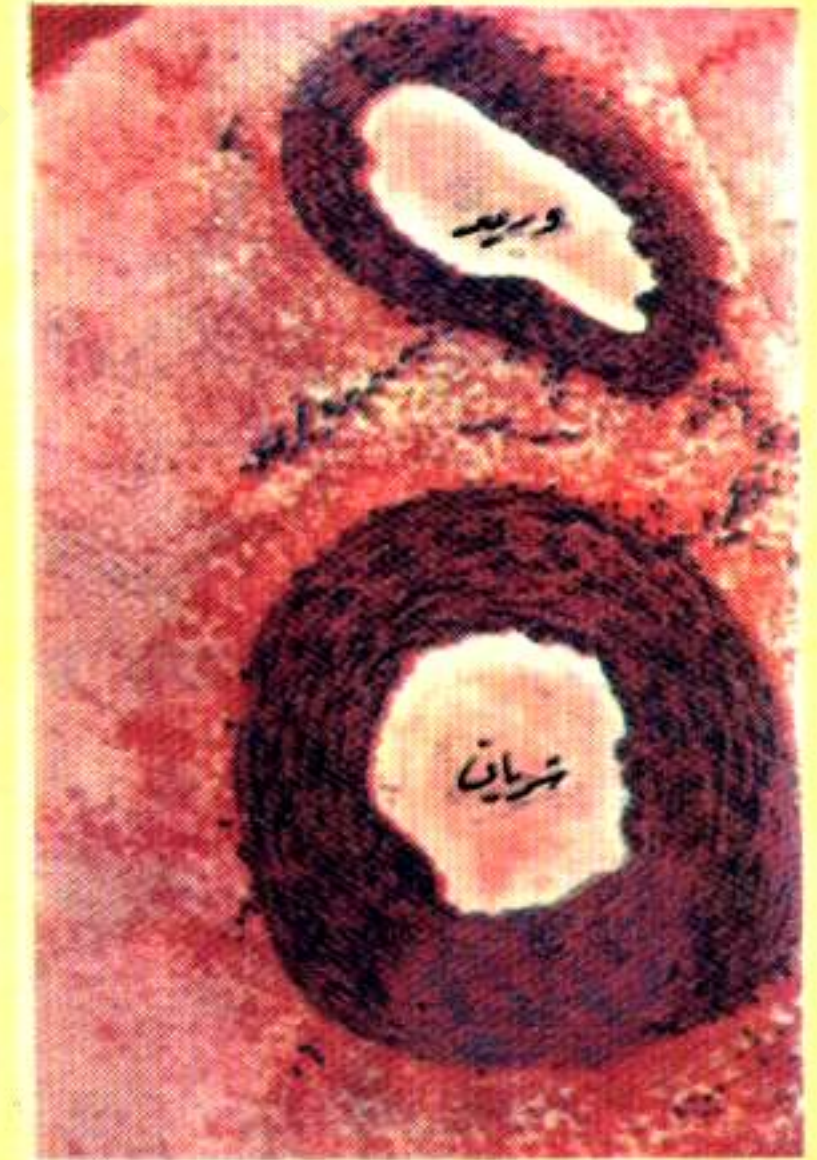## الأوعية الدموية

يتصل كل أذين بالبطين أسفله بفتحة يحرسها صمام له شرفات رقيقة تثبت بأحبال وترية متينة في جدران البطين . ويختلف عدد الشرفات باختلاف الصمام . فالصمام الموجود بين الأذين الأيسر والبطين الأيسر ثنائي الشرفات بينما الصمام الأيسر أقوى من الصمام الأيمن . وتسمح هذه الشرفات للدم بالمرور في اتجاه واحد أي من الأذين الى البطين وتمنعه من العودة ثانية الى الأذين .

الأوعية الدموية إما أن تحمل الدم الى القلب وتسمى أوردة أو تحمله من القلب وتتجه متباعدة عنه وتسمى شرايين . وتتميز الشرايين بسمك جدرانها ومرونتها ونبضها وعدم وجود صمامات بها . بينما الأوردة أقل سمكاً في الجدران من الشرايين كما أنها غير نابضة وفي بعضها توجد صمامات تمنع عودة الدم فيها أي أنها تسمح للدم بالمرور فيها في اتجاه واحد نحو القلب . وتحمل جميع الشرايين دماً مؤكسجاً أي محملاً بنسبة عالية من الأكسجين فيما عدا الشريان الرئوي الخارج من القلب الى الرئتين فيحمل دماً غير مؤكسج أي يحمل نسبة قليلة من الأكسجين ؛ وتحمل جميع الأوردة دماً غير مؤكسج ما عدا الأوردة الرئوية الأربعة التي تحمل الى القلب دماً مؤكسجاً . أوعية دقيقة للغاية تسمح بنفاذ الغازات والمواد المذابة من الدم الى الأنسجة ومن الأنسجة الى الدم بسرعة ويسر .



- الطبقات الثلاث المكونة لجدران كل من الشرايين والأوردة وهي :
- ١ - الطبقة الداخلية ( الغشاء الداخلي ) .
  - ٢ - الطبقة الوسطى ( الطبقة العضلية ) .
  - ٣ - الطبقة الخارجية ( الطبقة الطلائية ) .
- أ - قطاع في شريان تتضح فيه سمك الطبقة العضلية .  
 ب - قطاع في وريد تتضح فيه قلة سمك الطبقة العضلية .  
 ج - قطاع في شعيرة دموية ( سمك طبقة واحدة من الخلايا ) .



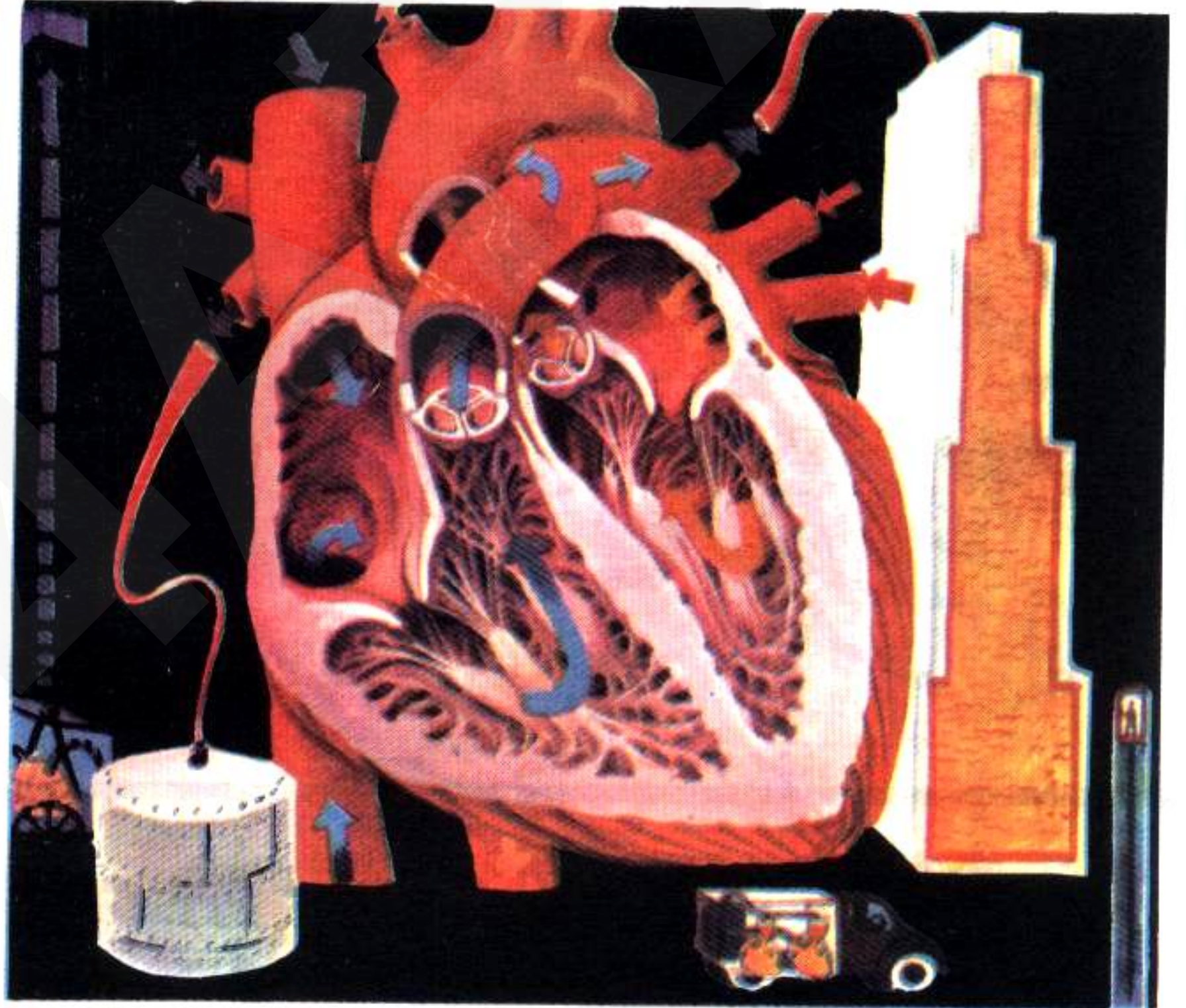
قطاع عرضي لكل من شريان ووريد يتضح فيه الفرق في سمك كل من الشريان والوريد

## الدورة الدموية

يصل الدم غير المؤكسج الى القلب فيصب في الأذين الأيمن عن طريق الوريدين الأجوفين السفلي والعلوي اللذين يأتيان بالدم من جميع أجزاء الجسم . وعندما يمتلئ الأذين بالدم تنقبض جدرانه فتدفع الدم الى البطين الأيمن عبر الصمام ثنائي الشرفات ثم يضغط الدم نتيجة انقباض البطين الأيمن على الصمام الهلالي الذي يفصل البطين الأيمن عن الشريان الرئوي ، فيفتح الصمام ويمر الدم الى الشريان الرئوي (ويمنع الصمام عودة الدم الى البطين) . ويتفرع الشريان الرئوي الى فرعين ويتجه كل فرع الى الرئة المقابلة ويتفرع فيها الى عدة فروع تنتهي بشعيرات دموية تنتشر حول الحويصلات الهوائية . وفي الحويصلات الهوائية يخرج من الدم ثاني اكسيد الكربون وبخار الماء ويدخل اليه الاكسجين من هواء الحويصلات . وبذلك يصبح الدم مؤكسجاً ، ثم يعود إلى القلب مرة أخرى وتسمى هذه الدورة بالدورة الدموية الصغرى .

يقوم القلب بضخ حوالي ثلاثة آلاف جالون من الدم يومياً ، أو ما يعادل ٧٧ مليون جالون خلال حياة تمتد سبعين عاماً ؛ وهذه الكمية تكفي لملء ناطحة سحاب ، ويستلزم دفعها قوة كافية لرفع جسم يزن عشر أطنان إلى ارتفاع عشرة أميال .

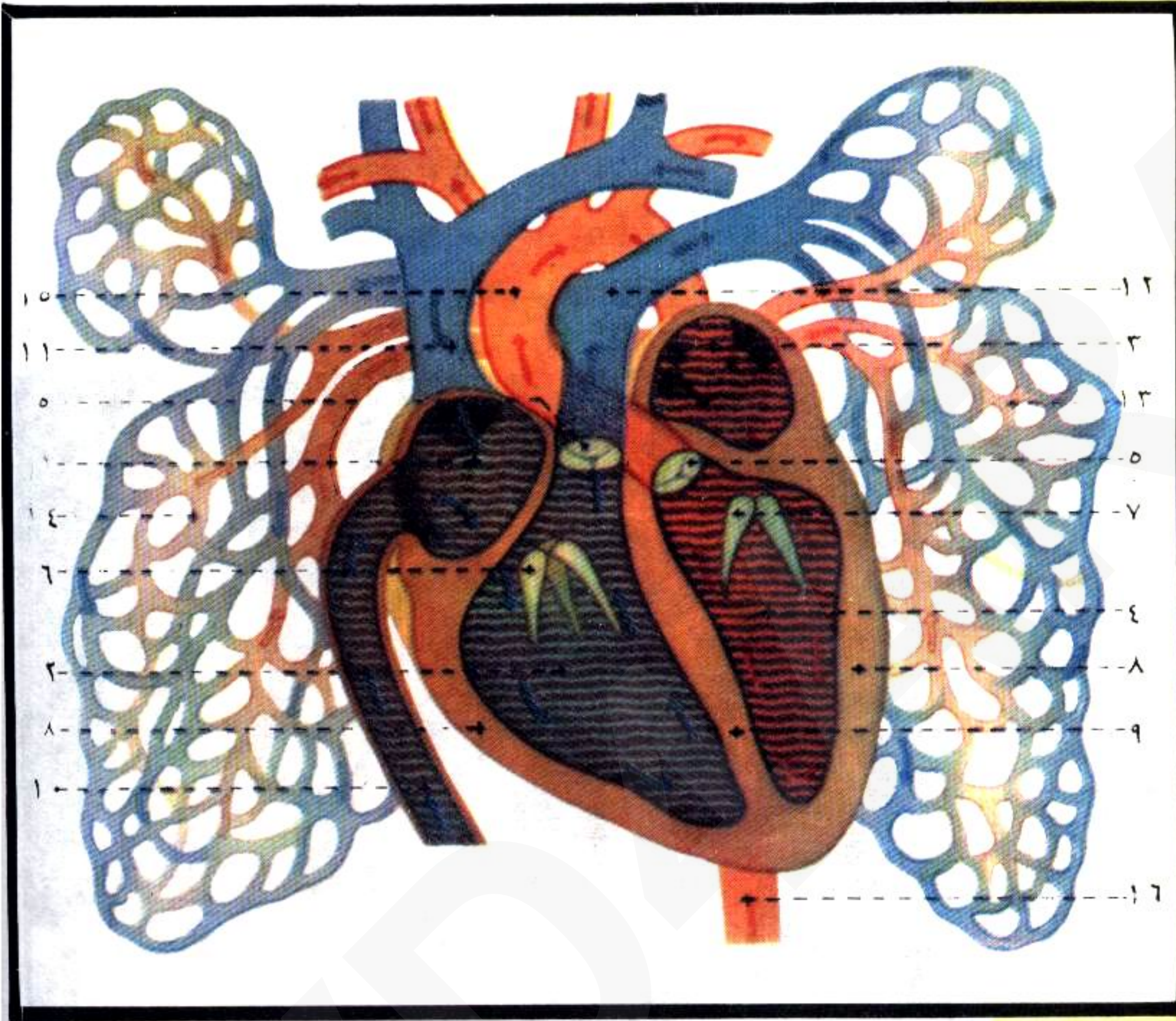
وخلال ساعة واحدة يستطيع القلب أن يرفع رجلاً داخل مصعد من الطابق الأرضي حتى الطابق الخامس .





## الدَّوْرَةُ الدَّمَوِيَّةُ الكُبْرَى

يعود الدم المؤكسج من الرئتين بوساطة اربعة اوردة رئوية (وريدان من كل رئة) تصب في الأذنين الأيسر ؛ وعند امتلاء الأذنين الأيسر بالدم تنقبض عضلاته فيمر الدم الى البطين الأيسر عن طريق الصمام ثنائي الشرفات . وعند امتلاء البطين الأيسر بالدم ، يضغط الدم نتيجة انقباض البطين الأيسر على الصمام الهلالي الموجود عند اتصال البطين الأيسر بالأورطي (الشريان الأبهر) ويمر الدم الى الأورطي ، ويمنع الصمام الهلالي رجوع الدم الى البطين . يتفرع الأورطي الى عدة فروع يتجه بعضها الى الجزء العلوي من الجسم والبعض الآخر الى الجزء السفلي من الجسم ؛ وتعرف هذه الفروع بالشرايين . تتفرع الشرايين الى



- ١ - الأذنين الأيمن .
- ٢ - البطين الايمن .
- ٣ - الأذنين الأيسر .
- ٤ - البطين الأيسر .
- ٥ - الفتحات الهلالية البطينية .
- ٦ - الفتحات الثنائية في الأذنين .
- ٧ - الفتحات الثنائية في الأذنين .
- ٨ - عضلة القلب .
- ٩ - الجدار الوسطي .
- ١٠ - الوريد الاجوف السفلي .
- ١١ - الوريد الاجوف العلوي .
- ١٢ - الشريان الرئوي .
- ١٣ - أوعية الرئة اليسرى .
- ١٤ - أوعية الرئة اليمنى .
- ١٥ - الاورطي .
- ١٦ - الشريان الأبهر .

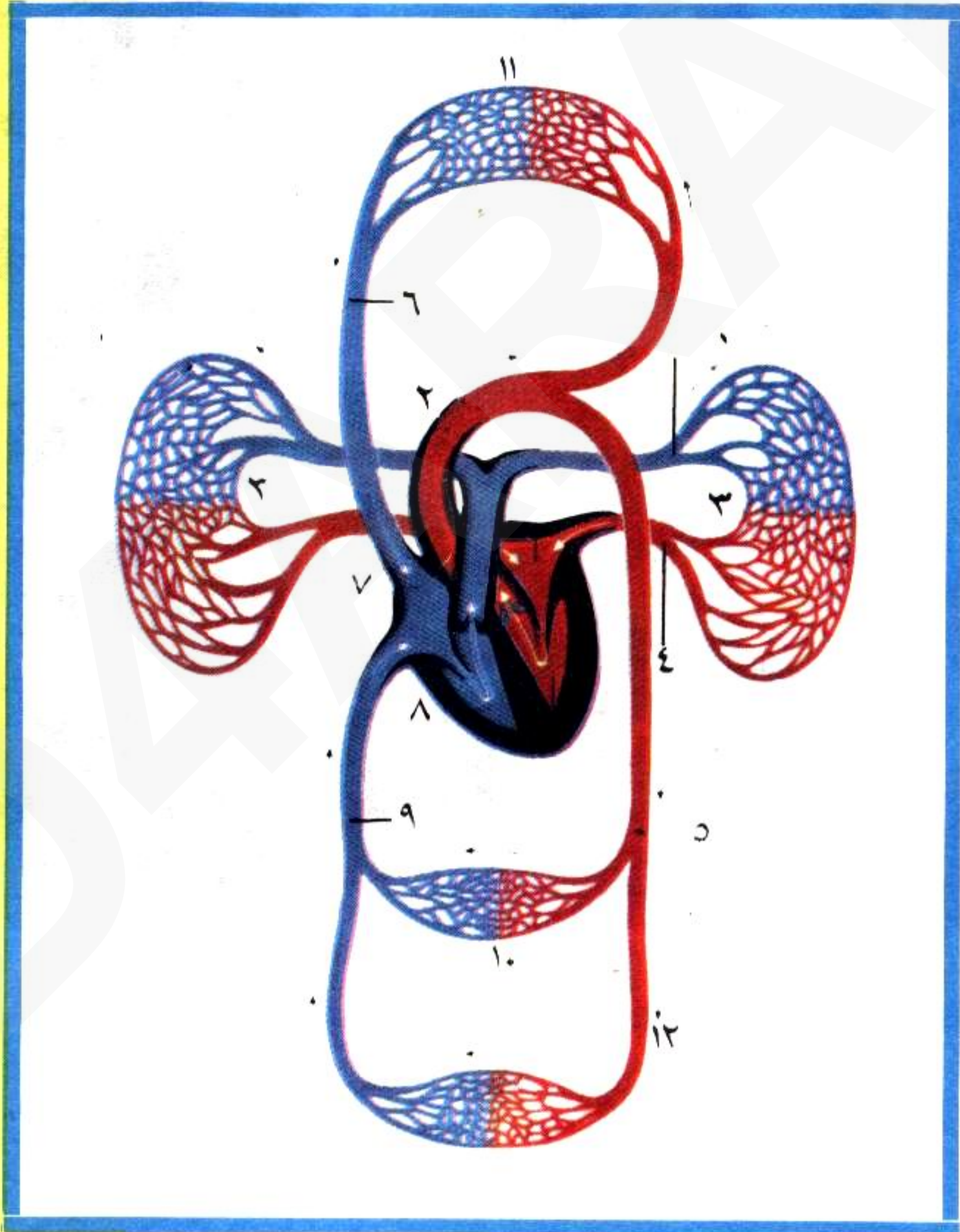
يوضح الشكل دخول الدم غير المؤكسج الى الأذنين الايمن ثم طريق سيره الى الرئتين . وتوضح في الشكل الصمامات الهلالية التي تصل البطين الايمن بالشريان الرئوي ، والصمام الذي يصل البطين الأيسر بالأورطي .

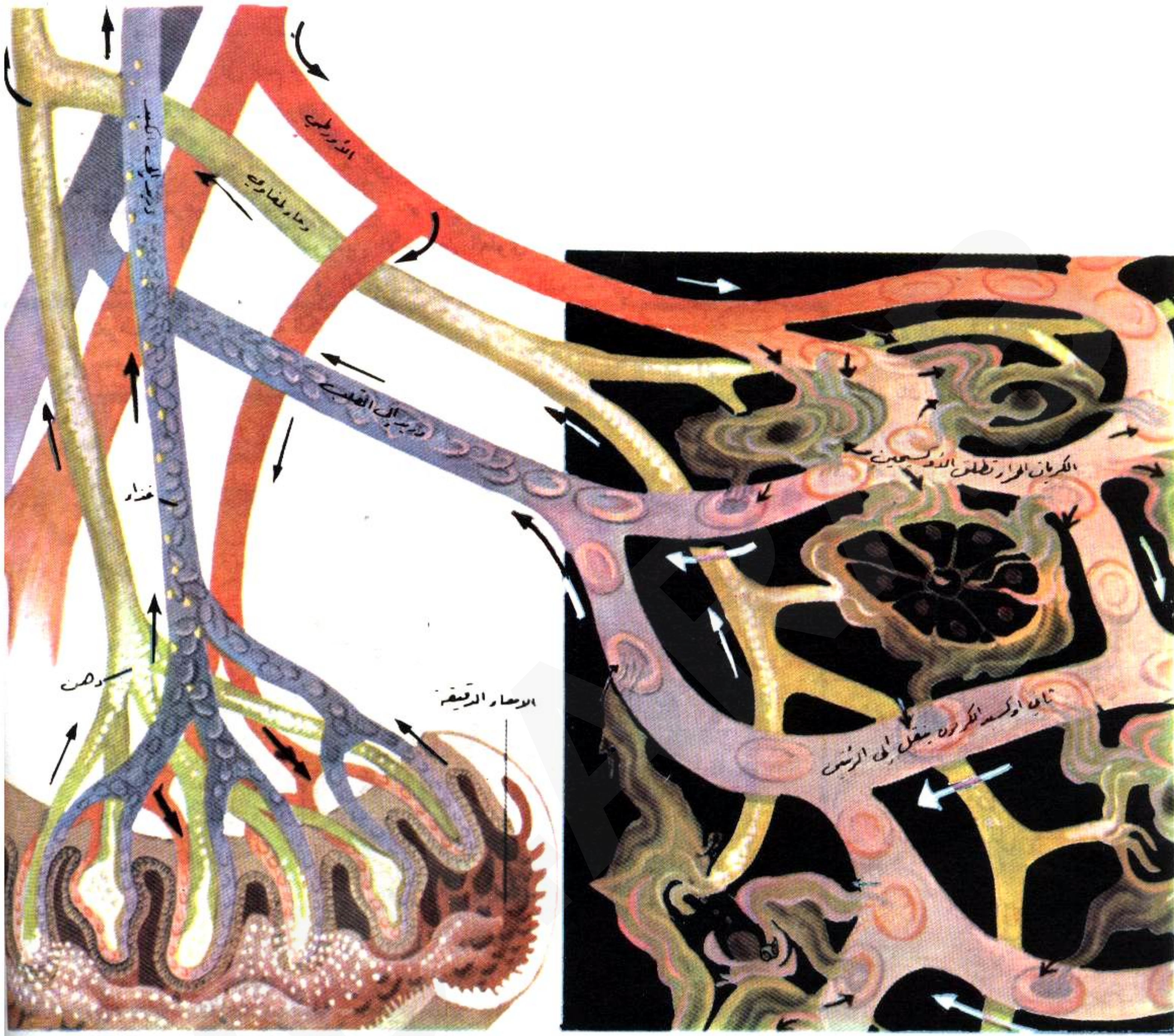
فروع أصغر فأصغر وتنتهي بشعيرات دموية تنتشر خلال الأنسجة بين الخلايا وتوصل إليها ما يحمله الدم من أكسجين ومواد غذائية ذائبة . وتقوم خلايا الجسم بأكسدة المواد الغذائية كالسكر والدهون فتتولد الطاقة والحرارة وتنتج مخلفات من الماء وثنائي أكسيد الكربون وتنتشر خلال جدران الشعيرات الدموية وتصل الى الدم فيتغير لونه من الاحمر القاني الى الاحمر القاتم ويقال عنه إنه غير مؤكسج .

تتجمع الشعيرات الدموية التي تحمل الدم غير المؤكسج فتكوّن أوعية أكبر فأكبر تعرف بالأوردة ، تصبُ الدم غير المؤكسج في الوريدين الأجوفين العلوي والسفلي ، وهذان يصبانه بدورهما في الأذين اليمين وتستمر الدورة التي تعرف بالدورة الدموية الكبرى .

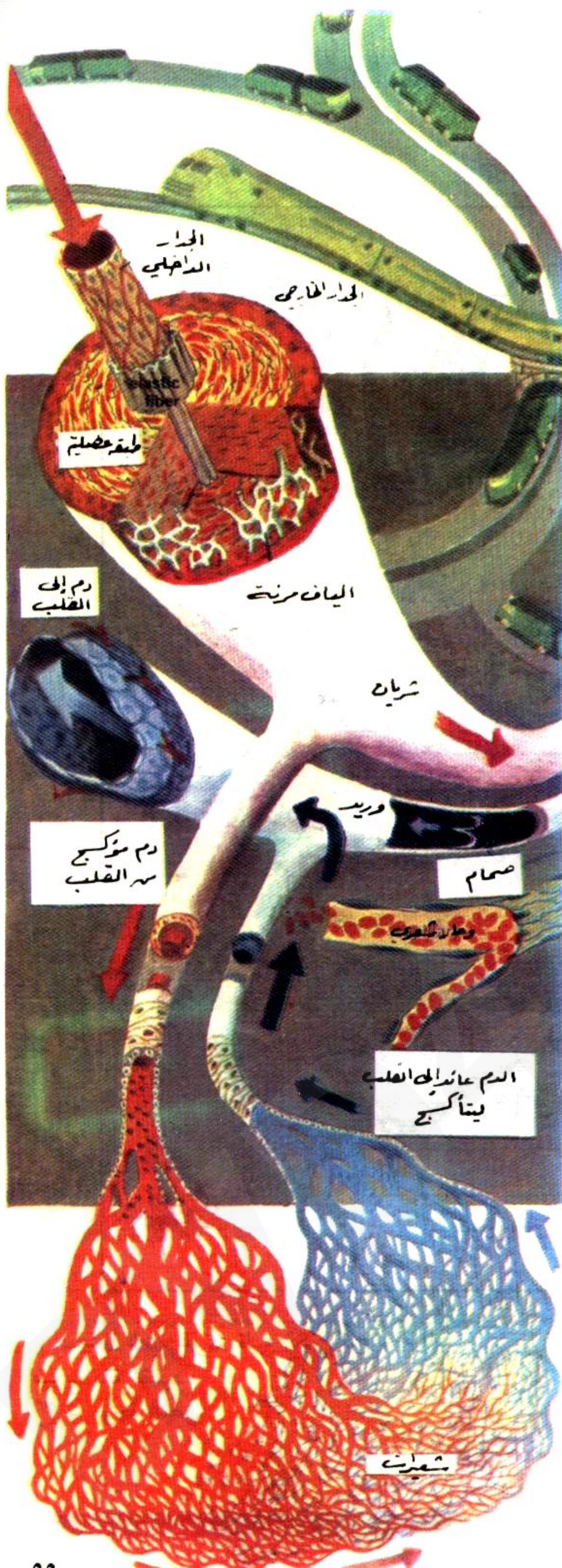### الدورة الدموية :

- ١ - الشريان الرئوي
- ٢ - الاورطي
- ٣ - رئة
- ٤ - وريد رئوي
- ٥ - الاورطي البطني
- ٦ - الوريد الاجوف العلوي
- ٧ - الاذين اليمين
- ٨ - البطين اليمين
- ٩ - الوريد الاجوف السفلي
- ١٠ - الاعضاء الداخلية
- ١١ - شعيرات دموية
- ١٢ - الاطراف السفلي

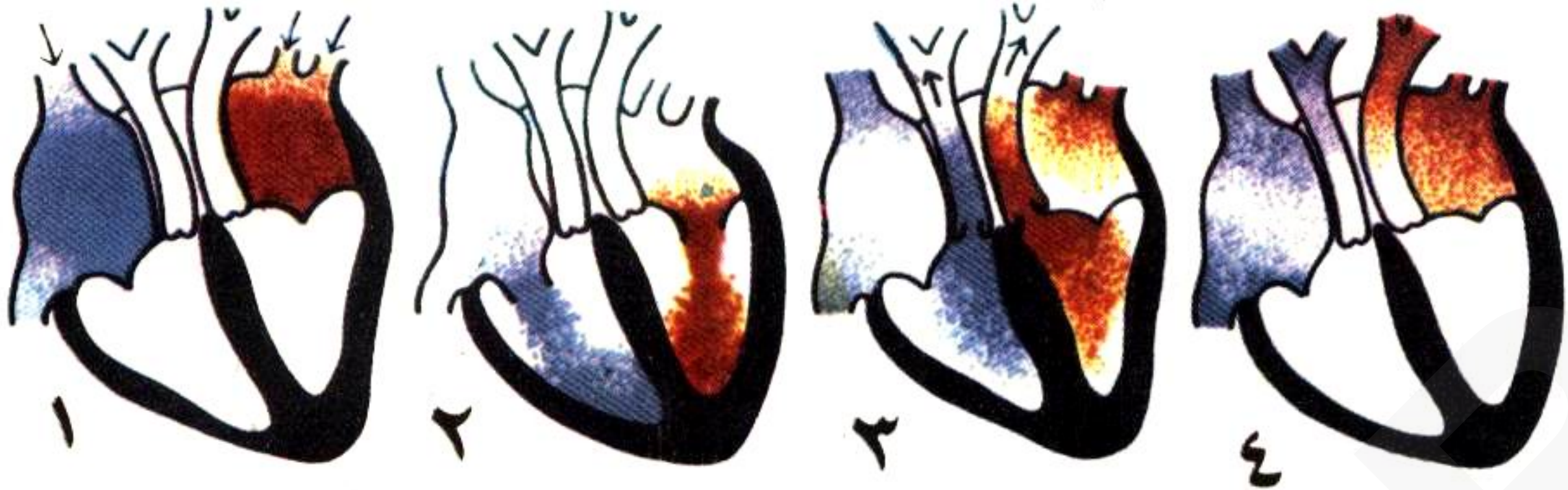



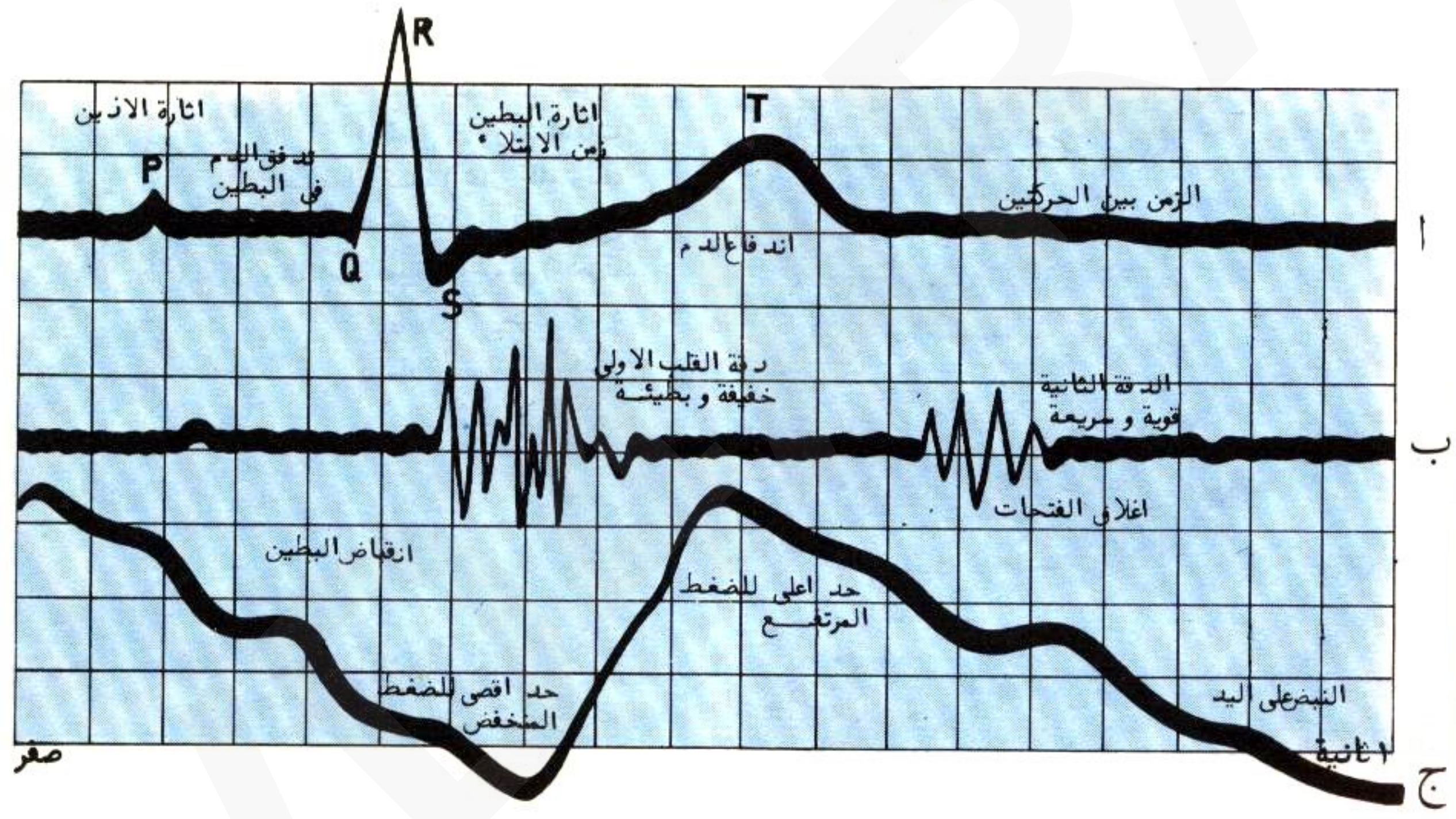
يوضح الشكل كيفية وصول الأكسجين والمواد الغذائية الذائبة في الدم من الشعيرات الدموية إلى خلايا الجسم ثم كيفية حمل الشعيرات الدموية لمخلفات عملية أكسدة المواد الغذائية من خلايا الجسم.



تحمل الشرايين الأوكسجين والغذاء لتوصله الى خلايا الجسم بمساعدة الشعيرات الدموية كما تحمل الأوردة مخلفات عملية الاكسدة (بخار الماء وثاني اكسيد الكربون) ومخلفات العمليات الحيوية (العرق والبول) حيث تفرز بواسطة أعضاء الاخراج .



١ - امتلاء الاذنين  
٢ - امتلاء البطينين  
٣ - انقباض البطين ، اندفاع الدم  
٤ - اغلاق الفتحات الهلالية



أ - خط التغيير لحركة قلبية الكروكرويوغرام  
ب - دقة القلب  
ج - موجة النبض

## فصائل الدم - نقل الدم

طريقة فحص كل من المعطي والآخذ للتأكد من صلاحية اعطائه للشخص المعني .

- ١ - دم
- ٢ - مصل
- ٣ - مناسب
- ٤ - غير مناسب

لقد اكتشف في بداية القرن الحالي أن الدم البشري ليس نوعاً واحداً وإنما أمكن معرفة عدة أنواع منه سميت « فصائل الدم » أبرزها ٤ فصائل يرمز لها بالحروف اللاتينية (A) و (B) و (AB) و (O) . وقد وُجد لأسباب كيميائية في الدم أنه إذا أعطي مصاب دمًا من فصيلة غير مناسبة فإن الكريات تلتصق ببعضها وتسبب جلطة تسد الأوعية الدموية وتؤدي إلى الوفاة . كما وُجد عن طريق البحث أن صاحب الدم من فصيلة (O) يمكنه أن يعطي جميع أصحاب الفصائل الأخرى وعلى ذلك يسمى بالمعطي العام . أما إذا احتاج صاحبه دمًا فإنه لا يستطيع أن يأخذ إلا من صاحب فصيلته هو أي (O) . وصاحب فصيلة دم (AB) يمكنه أن يأخذ من جميع فصائل الدم ولذا يسمى بالآخذ العام ؛ ولكنه لا يعطي إلا لصاحب فصيلته (AB) أما صاحب الفصيلة (A) فيأخذ من (A) و (O) ويعطي (A) و (AB) ؛ وكذلك صاحب فصيلة (B) يأخذ من (B) ويعطي (O) و (AB) .

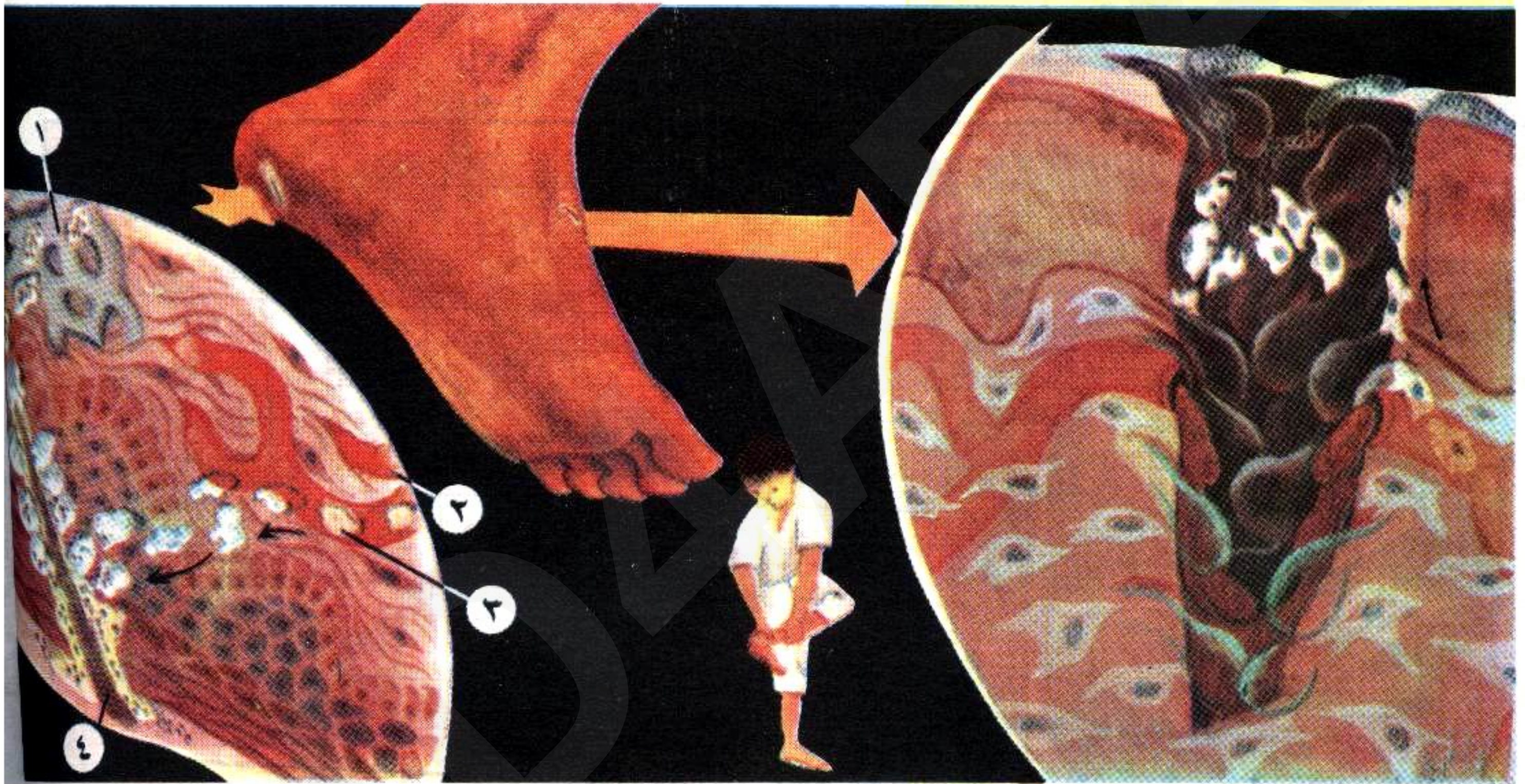
فمن الواضح إذن أن الدم المنقول لا بد أن يكون مناسباً ، ولذا يُجرى عليه الفحص في المختبر للتأكد من صلاحيته بالنسبة لمن سيعطى له .



| مصل المستقبل<br>دم المعطي | A | B | AB | O |
|---------------------------|---|---|----|---|
| A                         |   |   |    |   |
| B                         |   |   |    |   |
| AB                        |   |   |    |   |
| O                         |   |   |    |   |

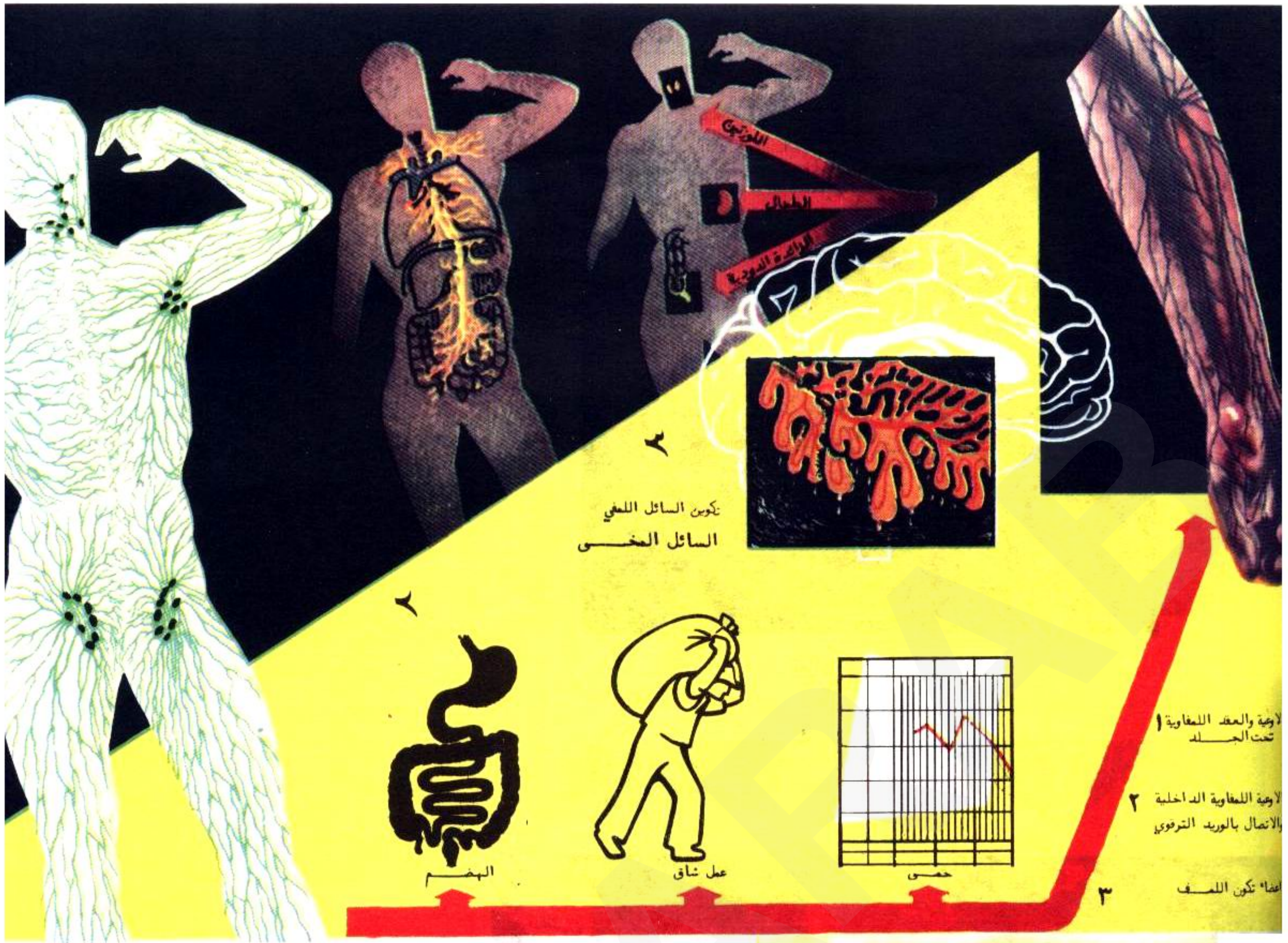
## الجهاز اللمفي

اللمف سائل مائي يدخل في تركيب الدم ويعمل كوسيط ينقل الاكسجين والمواد الغذائية من الدم الى خلايا الجسم ثم يجمع المخلفات الذائبة من هذه الخلايا ويعود بها الى الدم . وطريقة قيام اللمف بهذه الوساطة تتم بأن يرشح من خلال جدران الشعيرات الرقيقة والمنتشرة في الأنسجة بين خلايا الجسم حاملاً معه الاكسجين والغذاء ثم يحمل مخلفات عملية الاكسدة من الخلايا ويتجمع في أوعية خاصة تعرف بالأوعية اللمفاوية التي تتجمع بدورها وتصب في وعاء لمفاوي كبير يسمى القناة الصدرية التي تصعد بمحاذاة العمود الفقاري ثم تصب في الوريد الأجوف العلوي قبل دخوله الأذين الأيمن من القلب أي أن اللمف الذي يرشح من الدم يعود الى الدم ليقوم بوساطته من جديد . ويمكن أن نقول بأن اللمف هو عبارة عن البلازما مضافاً اليها الكرات البيضاء . ومن مراكز تكوين اللمف الرئيسية الغرف البينية لانسجة المخ - اذ إن المخ يفرز هذا السائل لتغليفه ووقايته من الصدمات البسيطة .



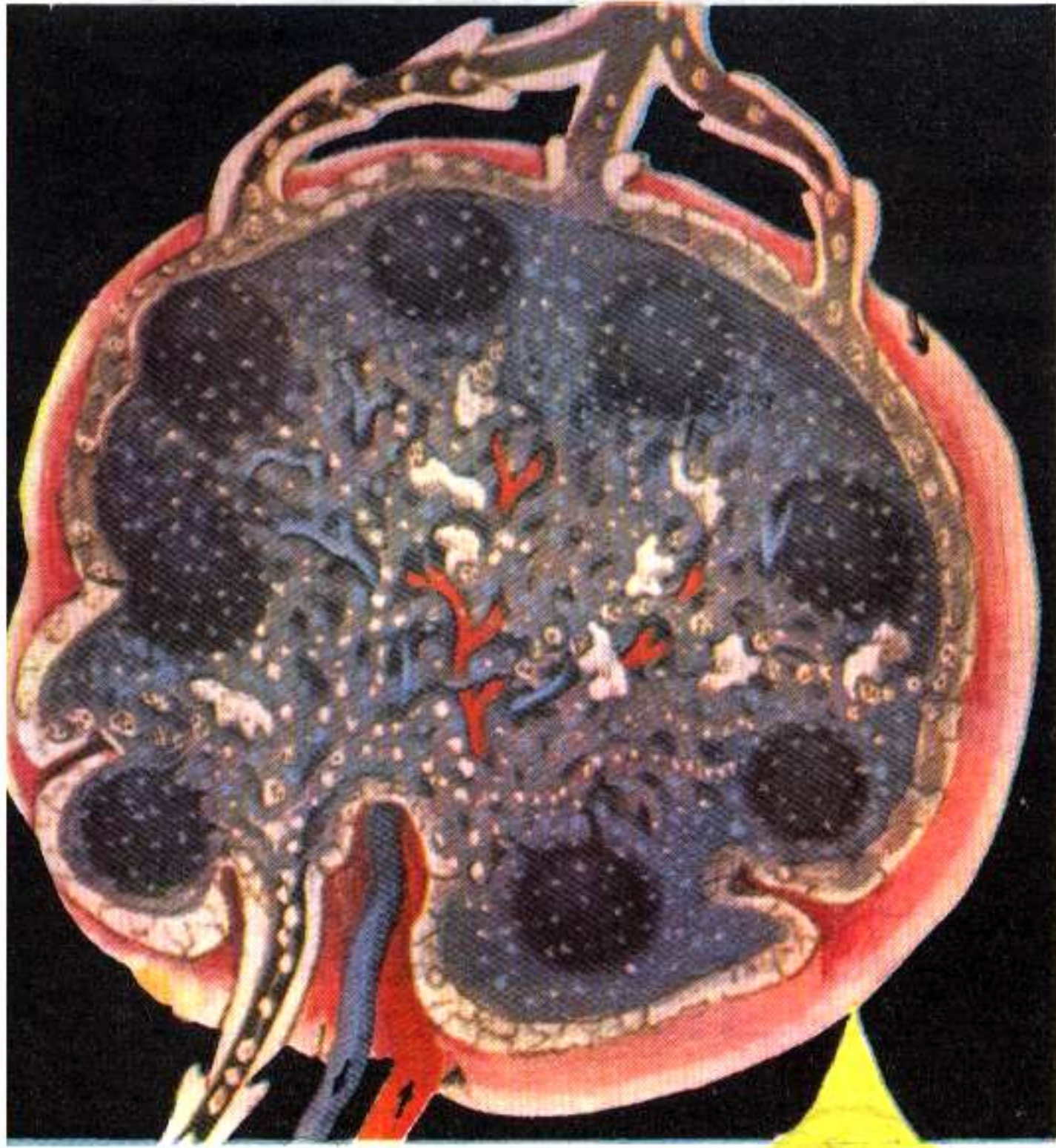
- ١ - عندما يثقب الجلد أو يخدش، تدخل اعداد من البكتيريا الضارة وتتكاثر فتقوم الكريات الدموية البيضاء بمحاولة حصرها والتهامها وتتخذ هذه العملية شكل المعركة بكل أبعادها .
- ٢ - تستمر الكريات الدموية البيضاء في المحافظة على نظافة الجرح كما يحدث تجلط الدم عند سطح الجرح .
- ٣ - تعمل الانسجة الضامة على تعويض ما تلف من الانسجة ويلتئم الجرح

- ١ - وعاء لمفاوي
- ٢ - وعاء دموي
- ٣ - كرة دموية بيضاء
- ٤ - شنتيرة

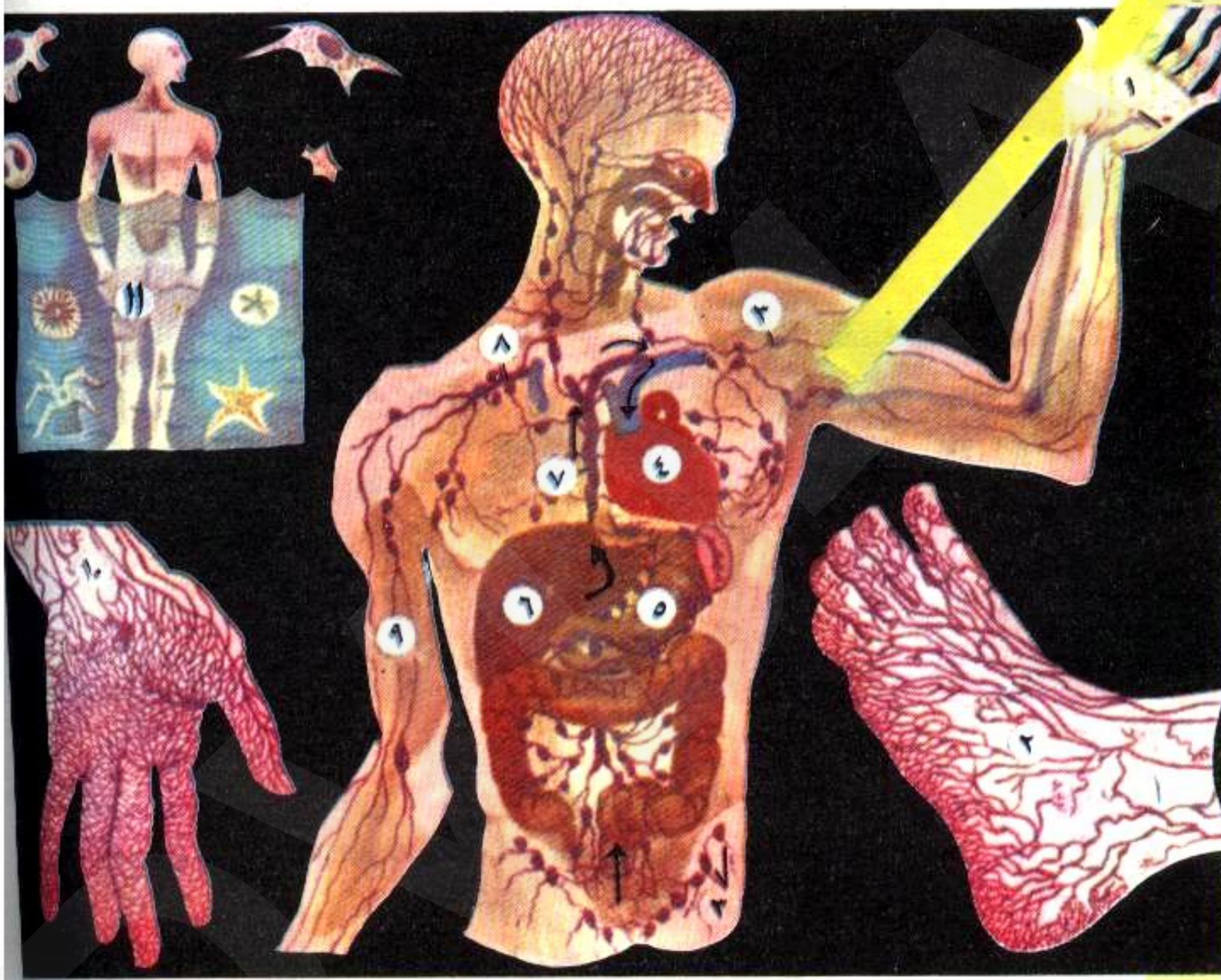


ولما كان اللمف يستقبل السوائل والمواد المختلفة من كل مناطق الجسم الخارجية ومن بينها الضار أيضاً ، لذا لا يصح أن يعاد اللمف الى تيار الدم مرة أخرى دون تنقية . وتقوم العقد اللمفاوية الموجودة على طول الأوعية اللمفاوية بتنقية اللمف وترشيحه ويزداد عدد هذه العقد في الأمعاء خاصة . ويكبر حجمها في مواضع معينة ويسمونها الناس خطأً بالغدد . ومن هذه العقد اللمفاوية الموجودة عند مدخل القناة الهضمية (اللوزتان) كما يوجد عقد أخرى في الحالبين والابطين وفي منطقة الرقبة . وبوجه عام فإن وظيفة الأوعية اللمفاوية والعقد اللمفاوية جمع السائل الذي يبلى خلايا الجسم وأنسجته وتنقيته من المواد والأجسام الغريبة واعادته الى تيار الدم .



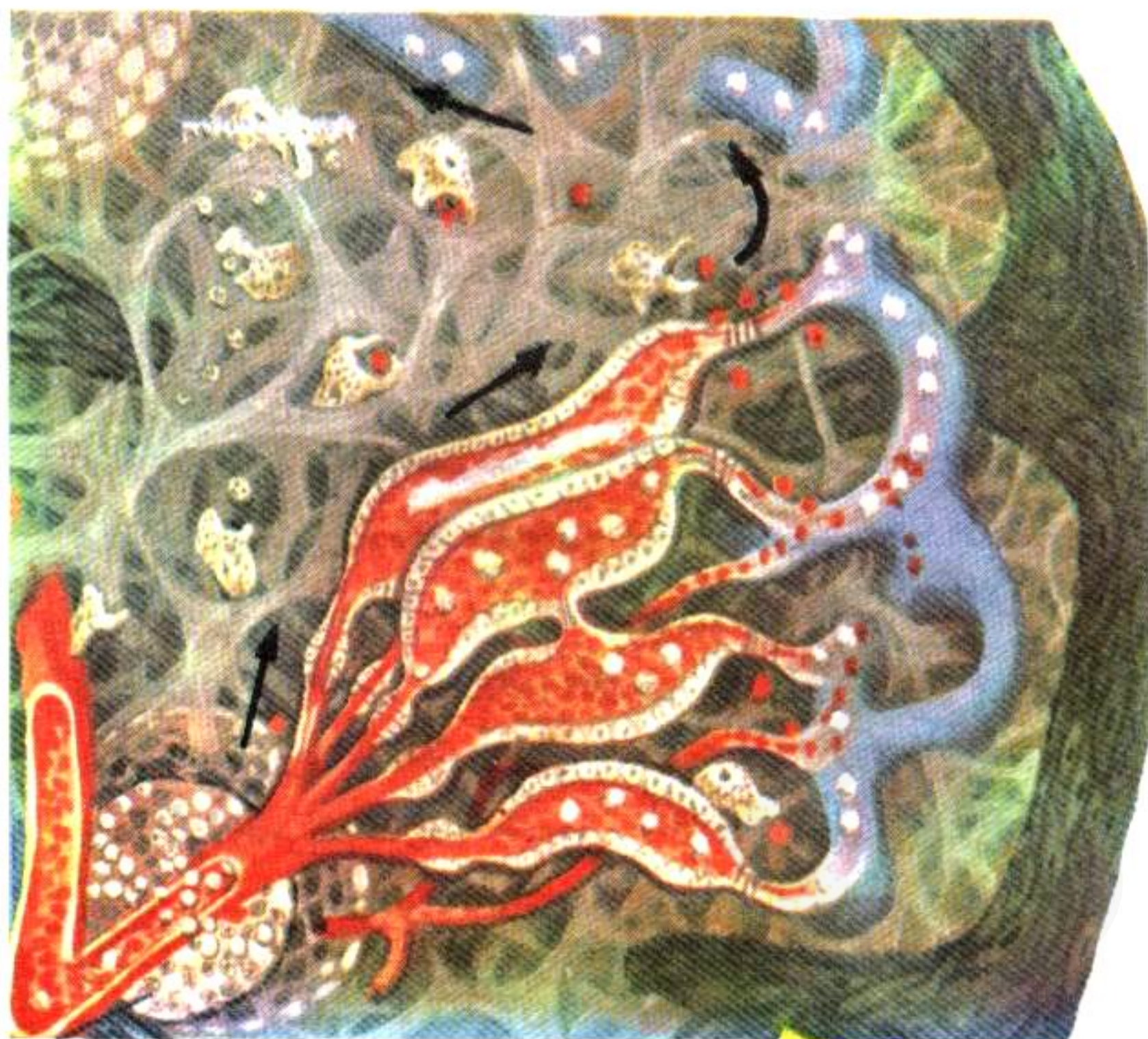

قطّاع في عقدة لمفاوية

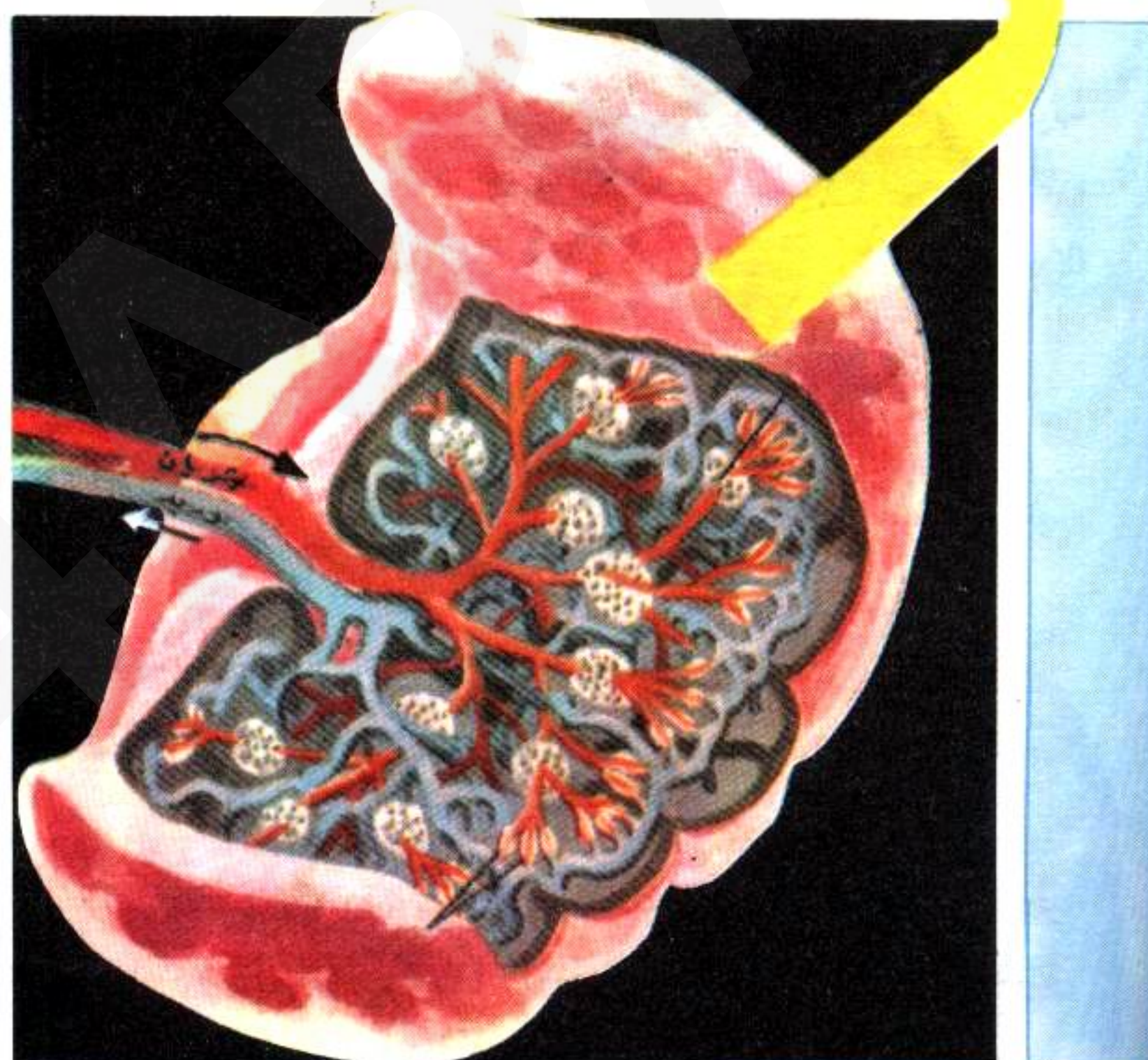


- ١ - اصابة .
- ٢ - الاوعية اللمفاوية للقدم .
- ٣ - عقدة لمفاوية .
- ٤ - القلب .
- ٥ - المعدة .
- ٦ - الكبد .
- ٧ - القناة الصدرية .
- ٨ - قناة لمفاوية يميني .
- ٩ - اوعية لمفاوية .
- ١٠ - الاوعية اللمفاوية لليد .
- ١١ - ٧٠٪ من جسم الإنسان سوائل .

→ قطاع تفصيلي للطحال .



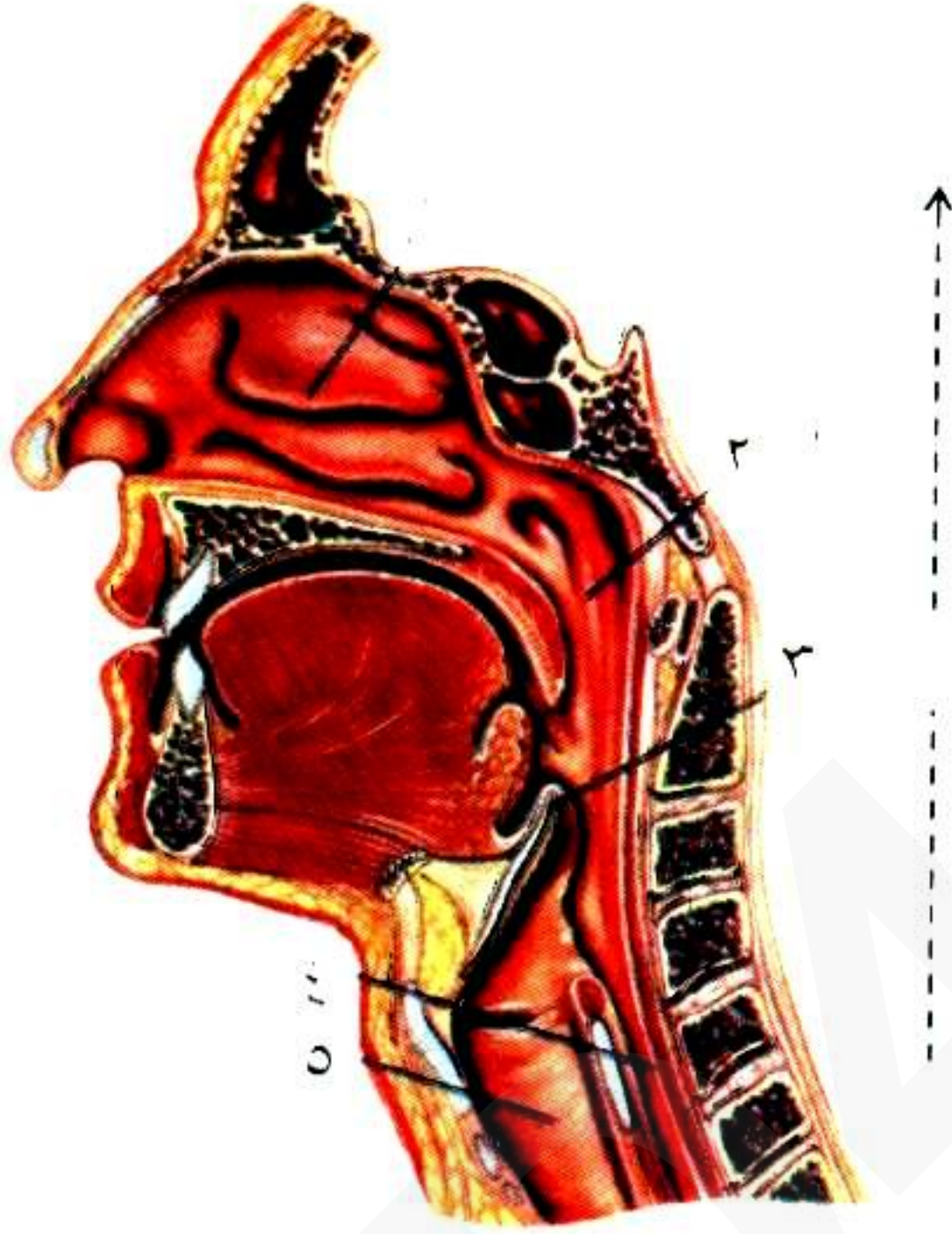
→ قطاع في الطحال .



## الجهاز التنفسي

يتكون الجهاز التنفسي في الانسان من الأعضاء التالية :  
الأنف - البلعوم - الحنجرة - القصبة الهوائية - الشعبتين  
الهوائيتين - الرئتين .

**الأنف:** (Nose): عضو مكون من عظام وغضاريف وغشاء مخاطي . يوجد في وسط الوجه وله فتحتان خارجيتان تؤديان الى تجويفي الأنف اللذين يفصلهما حاجز غضروفي من الأمام وعظمي من الخلف . ويبطن تجويفي الأنف غشاء مخاطي به غدد مخاطية وخلايا ذات أهداب متحركة الى أعلى، كما تنتشر فيه أوعية دموية كثيرة . ويعمل المخاط على أن يكسب الهواء الداخل رطوبة، كما يخلصه من الغبار ومن أكثر الجراثيم العالقة . أما الأوعية الدموية فتعمل على تدفئة الهواء الداخل .




**البلعوم (Pharynx):** انبوبة عضلية قصيرة تعتبر مركز توجيه الهواء والغذاء الى مجرييهما . ويصل الهواء الى البلعوم عن طريق فتحتي الانف الداخليتين أو الفم ويوجهه البلعوم الى الحنجرة .

**الحنجرة (Larynx):** عضو الصوت؛ وهي صندوق غضروفي صغير؛ جدرانها مكونة من ثلاثة غضاريف: علوي وحلقي وخلفي . الغضروف العلوي ناقص الاستدارة من الخلف وعريض بارز من الامام - ويبرز في العنق من الأمام جزء من هذا الغضروف في الرجال أكثر من النساء ويدعى تفاحة آدم . أما الغضروف الثاني فيقع أسفل الغضروف الأول

## التنفس

- ١ - ثنيات عظمية .
- ٢ - البلعوم .
- ٣ - لسان المزمار .
- ٤ - المريء .
- ٥ - القصبة الهوائية .



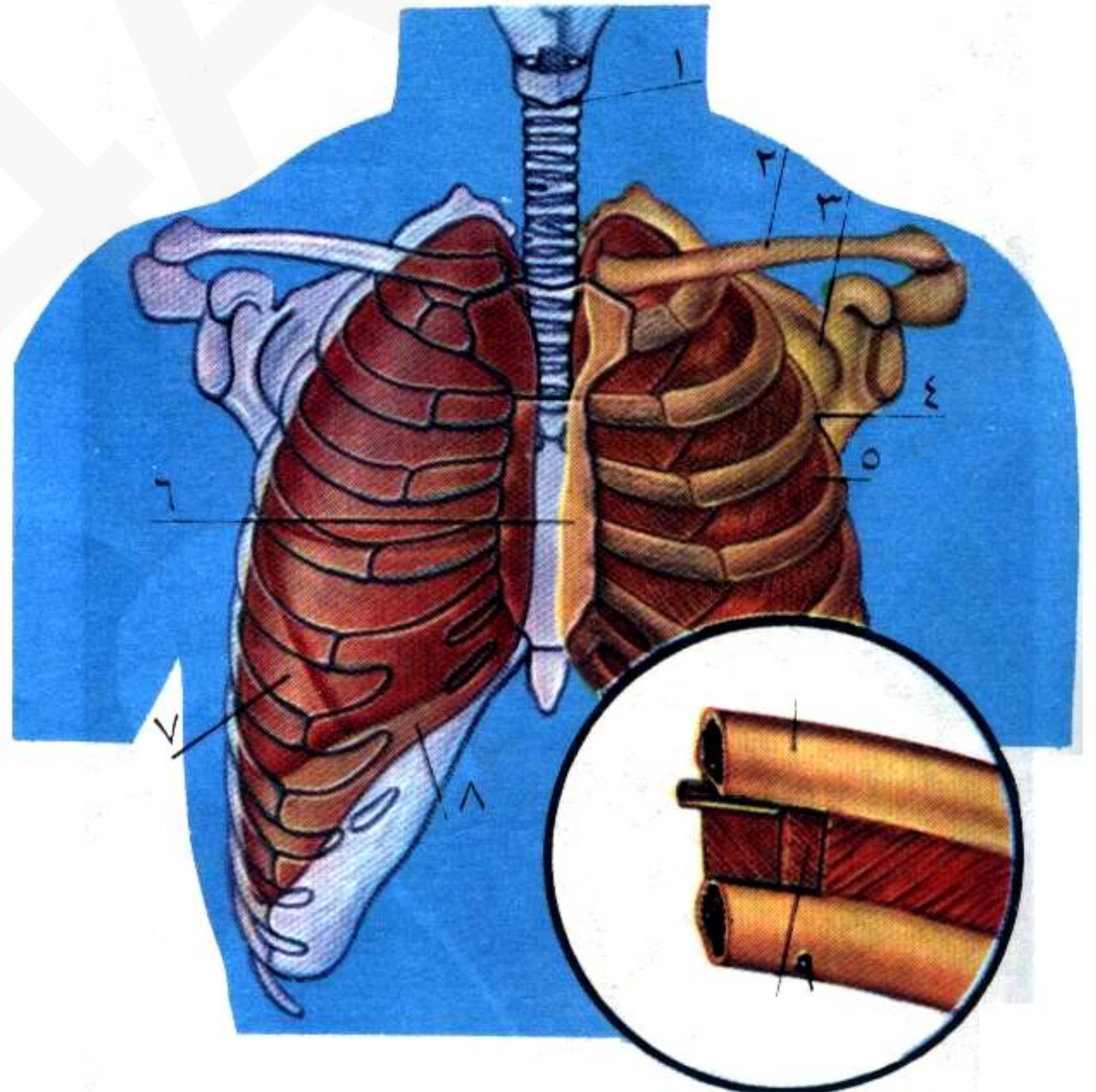
- ١ - الأهداب
- ٢ - غدة مخاطية
- ٣ - خلايا مبطننة لتجويف الأنف

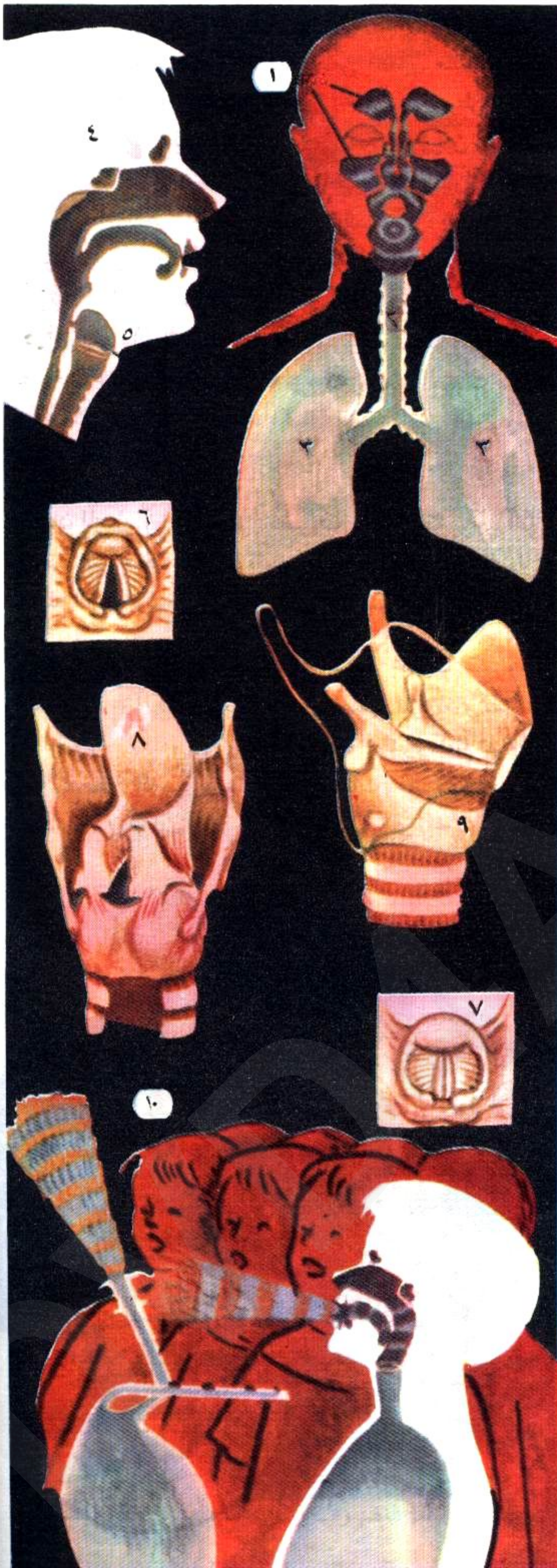
ويعرف بالغضروف الحلقي لأنه كامل الاستدارة أشبه ما يكون بالخاتم . ويتكون الغضروف الثالث من قطعتين مثلثتي الشكل ترتكزان على الغضروف الثاني من الخلف - ويبطن جوف الحنجرة غشاء مخاطي يمتد ملتويًا على شكل زوجين من الالتواءات : زوج علوي يدعى الحبلين الصوتيين العلويين وزوج سفلي يدعى الحبلين الصوتيين السفليين ، وتترك هذه الالتواءات بينها فتحة مثلثة الشكل تعرف بالمزمار . والحبلان الصوتيان العلويان ليس لهما دخل في حدوث الصوت ، بينما الحبلان الصوتيان السفليان تمتد فيهما الياف عضلية مرنة - فيصباحان غشائيين عضليين ينشأ عن اهتزازهما الصوت بسبب اندفاع الهواء بينهما . وتمتد الحبال الصوتية بين الغضروفين الحلقي والعلوي .

**لسان المزمار (Epiglottis):** غضروف يشبه الملعقة يوجد أعلى الحنجرة ممتداً فوقها - وهو يقوم بسد فتحة الحنجرة (المزمار) عند بلع الطعام فيمنع دخوله الى الجهاز التنفسي .

**القصبة الهوائية Bronchus:** انبوبة مدعمة بحلقات غضروفية ناقصة الاستدارة من الخلف، حيث يلاصقها المريء؛ وتمتد من نهاية الحنجرة الى أسفل في العنق والتجويف الصدري أمام المريء. ويحتوي جدار القصبة الهوائية على حلقات غضروفية ناقصة الاستدارة من الخلف في الجهة الملاصقة للمريء حيث يسمح

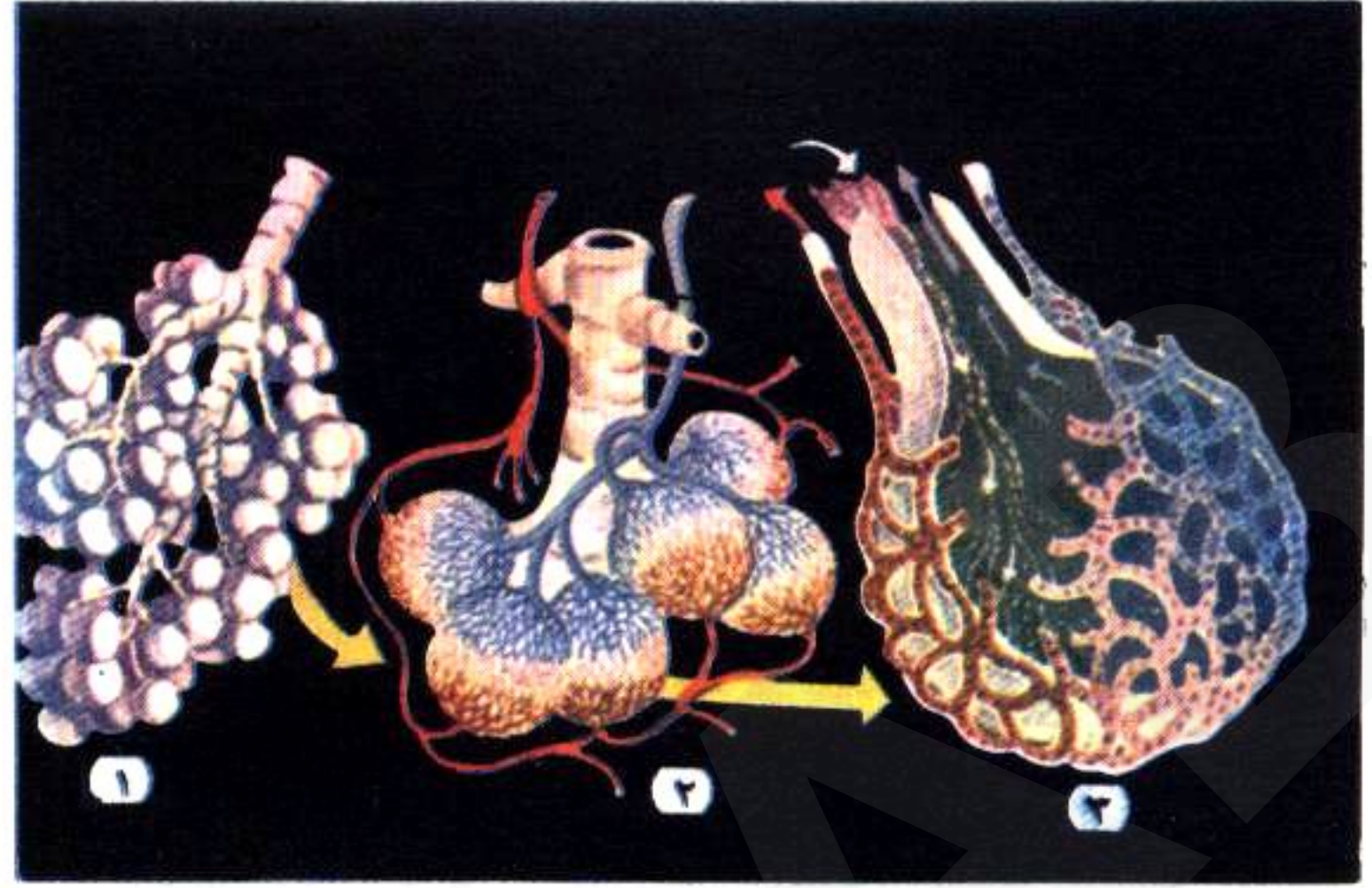
- ١ - القصبة الهوائية
- ٢ - عظمة الترقوة
- ٣ - اللوح
- ٤ - ضلع
- ٥ - عضلات بين الضلوع
- ٦ - عظمة القص
- ٧ - رئة
- ٨ - غشاء البلورا
- ٩ - ضلعان بينهما العضلات المحركة



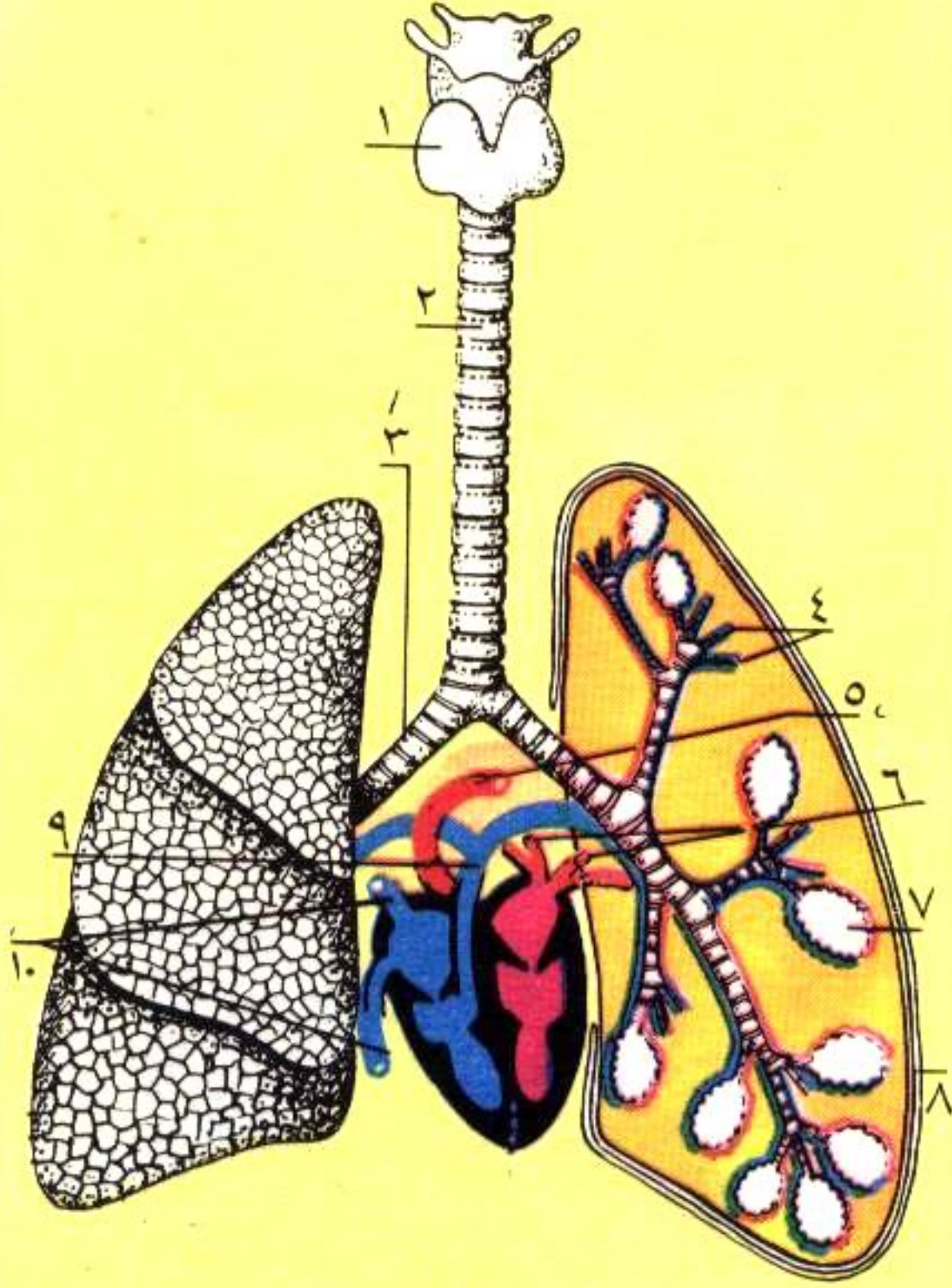


- ١ - الجيوب
- ٢ - القصبة الهوائية
- ٣ - الرئتان
- ٤ - تجويف الانف
- ٥ - الحنجرة
- ٦ - الحبال الصوتية مفتوحة
- ٧ - الحبال الصوتية مغلقة
- ٨ - منظر خلفي للحنجرة
- ٩ - منظر جانبي للحنجرة
- ١٠ - ينشأ الصوت نتيجة اهتزاز الحبلين الصوتيين السفليين بسبب اندفاع الهواء بينهما وتعمل الجيوب الانفية وتجويف الانف على تقوية الصوت وتكبيره وتوضيحه .

له بالتمدد عند مرور الطعام فيه . وتعمل الحلقات الغضروفية على جعل القصبة الهوائية مفتوحة على الدوام . ويبطن القصبة الهوائية غشاء مخاطي لخلاياه السطحية أهداب تهتز متعاقبة بشكل موجي وباستمرار من أسفل الى أعلى لدفع المخاط وما يعلق به نحو الفم . وتتفرع القصبة الهوائية بمحاذاة الفقرة الظهرية الرابعة الى الشعبتين الهوائيتين .



١ - كيس هوائي ٢ - حويصلات تحيط بها الأوعية الشعيرية الدقيقة ٣ - حويصلة هوائية



القصبة الهوائية والشعبتان والشعيبات المتفرعة

- |                     |   |
|---------------------|---|
| ١ - الحنجرة         | ٦ - الأوردة الرئوية                             |
| ٢ - القصبة الهوائية | ٧ - حويصلة رئوية                                |
| ٣ - شعبة هوائية     | ٨ - البلورا                                     |
| ٤ - شعيبات          | ٩ - شريان رئوي                                  |
| ٥ - الأورطي         | ١٠ - الوريد الأجوف السفلي والوريد الأجوف العلوي |

**الشعبتان الهوائيتان (Bronchial tubes):** انبوتان جدرانها مبطنة بغشاء مخاطي به أهداب ومقواة بحلقات غضروفية كاملة الاستدارة تجعلهما مفتوحتان على الدوام . وتتفرع كل شعبة عند دخولها الرئة المقابلة لها الى فروع تصغر تدريجياً وتعرف بالشعيبات الهوائية التي تتخلل جميع أجزاء الرئة . تنتهي أصغر الشعيبات بالاكياس الهوائية ذات الجدران الرقيقة التي تنتشر حولها شعيرات دموية كثيرة . وبداخل الاكياس الهوائية تجاوبف هوائية دقيقة مملوءة بالهواء تعرف بالحويصلات الهوائية يصل عددها في الرئتين الى عدة ملايين وتعطي الرئتين قوامهما الاسفنجي .

**الرئتان (Lungs):** عضوان نسيجهما اسفنجي مرن، لونهما قرنفلي في الاطفال ورمادي يغمق بالتدريج كلما تقدم الانسان في السن. وتستند قاعدة الرئة الى الحجاب الحاجز الذي يكون محدباً في اتجاه الرئتين ومقطراً في اتجاه تجويف البطن ، والرئة اليمنى تتركب من ثلاثة فصوص وهي أكبر قليلاً من الرئة اليسرى التي تتركب من فصين . ويحيط بكل رئة غشاء مزدوج الجدار ، ويغلف الجدار الداخلي الرئة بينما يبطن الجدار الخارجي جدار الصدر ، ويعرف هذا الغشاء بالبلورا .

ويوجد بين جداري البلورا سائل يقلل من الاحتكاك بين جدران الرئة وجدران الصدر .

تحدث عملية التنفس على الوجه التالي :

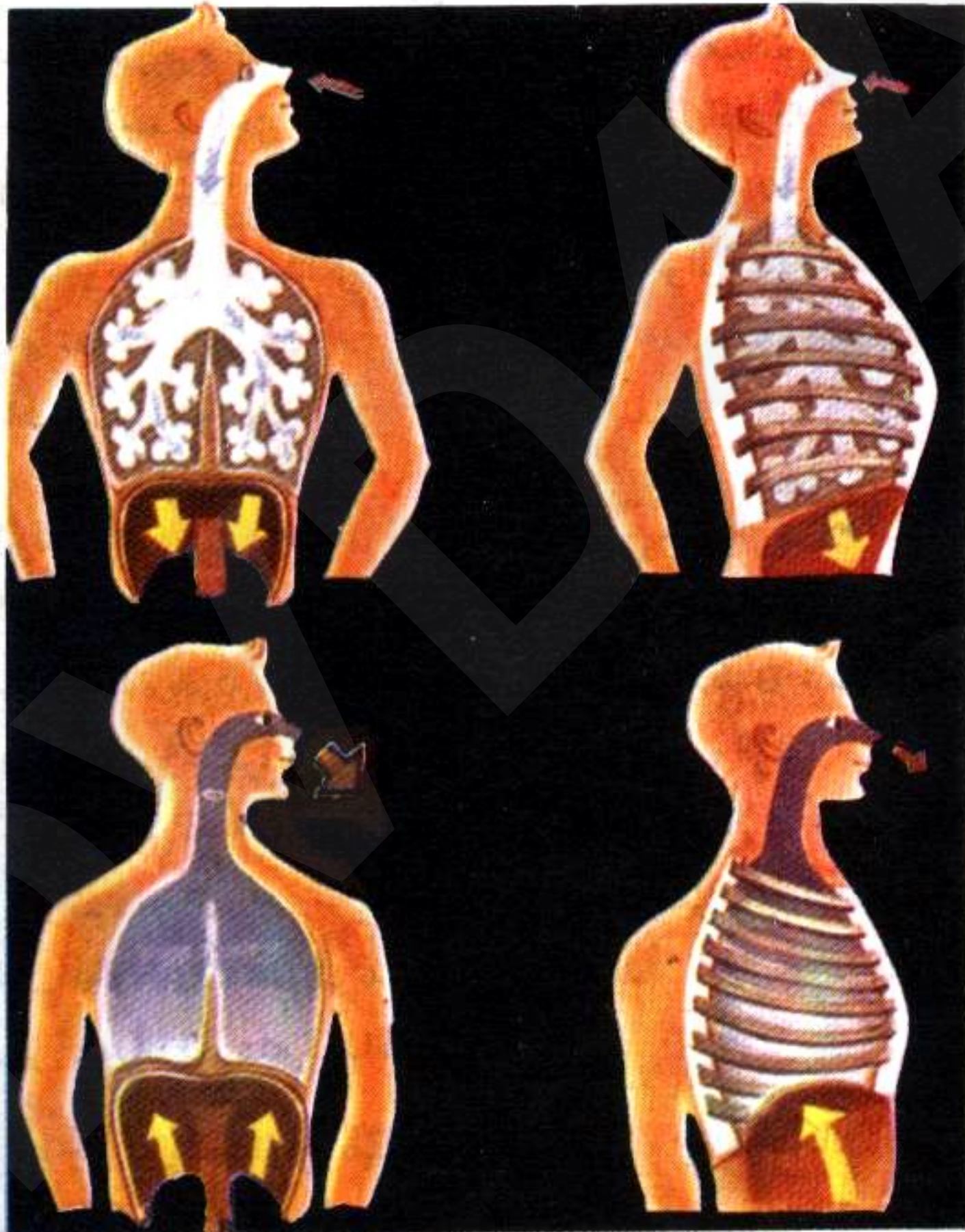
● تنقلص عضلة الحجاب الحاجز فيقل تحدبها ويتسع تجويف الصدر رأسياً .

● تنقلص العضلات الرافعة للضلوع فتستقيم الضلوع المائلة وتدفع القص الى الامام فيتسع تجويف الصدر من الامام الى الخلف وكذلك من الجانبين .

● نتيجة للخطوتين السابقتين يتسع حجم التجويف الصدري فتتمدد الرئتان لئلا يتسع التجويف الصدري المتسع مما يؤدي الى زيادة حجم الهواء داخل الرئتين فيقل ضغطه عن ضغط الهواء الخارجي فيندفع الهواء الى الرئتين عبر الأنف ويملا تجاويف الحويصلات الهوائية وبذلك تم عملية الشهيق .

● تنبسط عضلة الحجاب الحاجز فيرتفع ويعود إلى وضعه الأصلي كما ترتد الضلوع الى أسفل والقص الى الوراء فيعود تجويف الصدر الى حجمه الطبيعي .

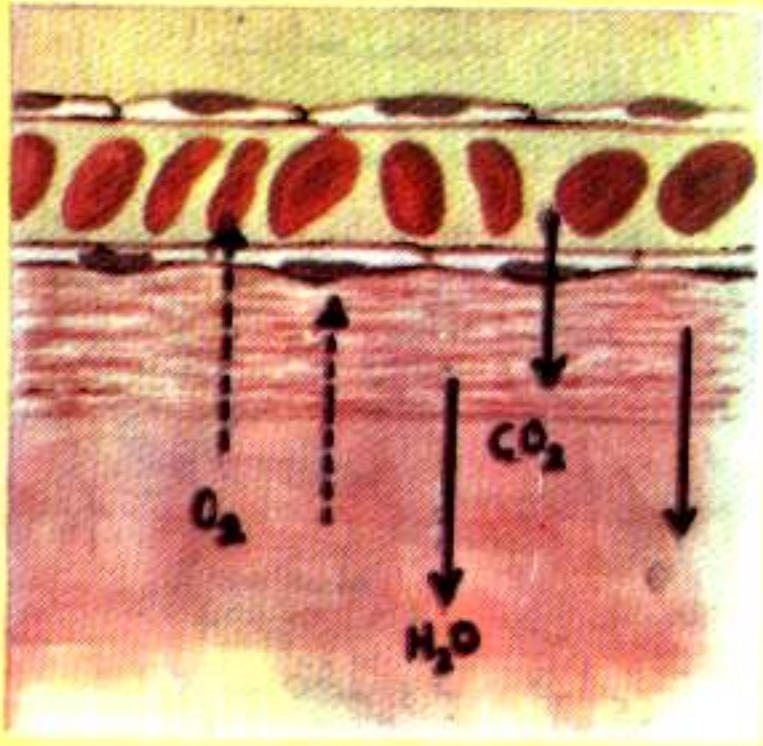
● وبذلك تعود الرئتان الى حجمهما الأول فيقل حجم الهواء فيهما ويزيد ضغطه عن الهواء في الخارج فيندفع الهواء من الحويصلات الهوائية الى الخارج وبذلك تم عملية الزفير .



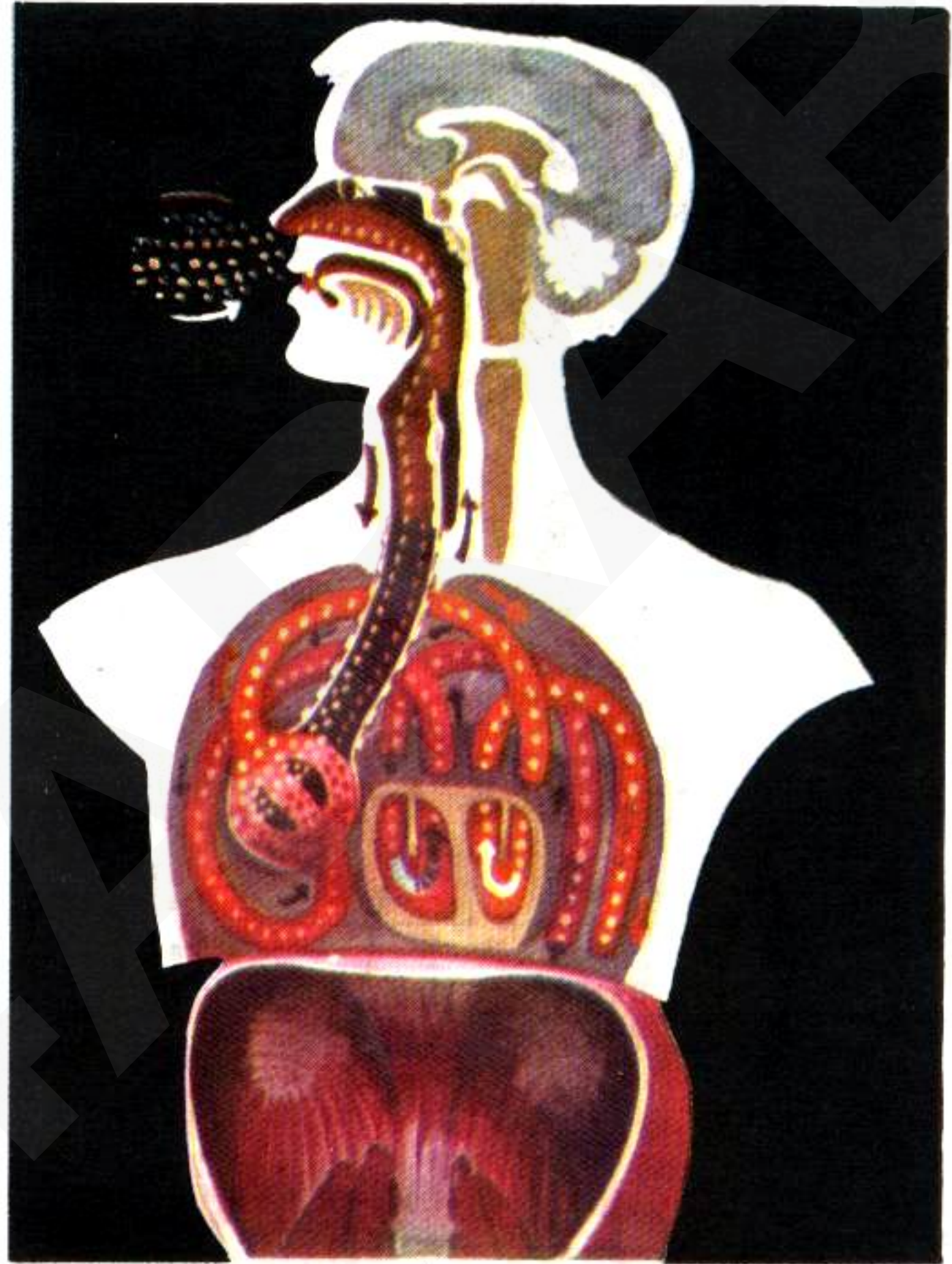
## ميكانيكة التنفس

وهي الدورة التي يتم فيها تبادل الغازات بين الدم والرئتين من ناحية وبين الدم والجسم من ناحية أخرى

يخرج الشريان الرئوي من البطين الأيمن للقلب حاملاً الدم غير المؤكسج ويتفرع الى فرعين يدخل كل منهما في رئة . يتفرع الشريان الرئوي داخل الرئة الى فروع تسير مع الشعيبات وتنتهي بشعيرات دموية تنتشر حول جدران الحويصلات الهوائية حيث يحدث تبادل غازات . ويصبح الدم مؤكسجاً، لونه أحمر قان .



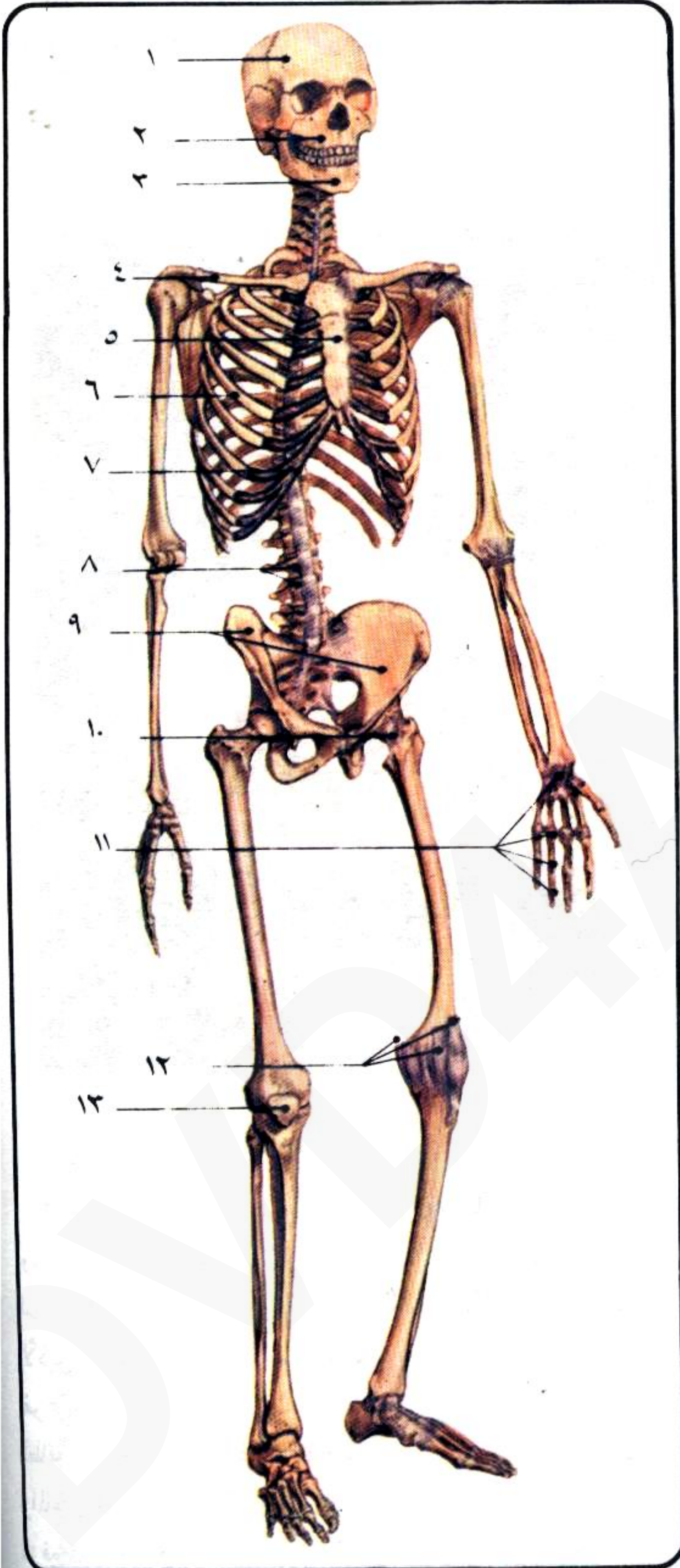
عملية التبادل الغازي عبر جدران الحويصلات الهوائية .



تتجمع الشعيرات الدموية على جدران الحويصلات مكونة أوردة صغيرة ترجع مع الشعيبات وتتحد مع بعضها مكونة في النهاية وريدين رئويين في كل رئة . تخرج الأوردة الرئوية الى الأذين الأيسر فالبطين الأيسر فالأورطي ثم الى أنسجة الجسم عبر تفرعاته . وفي الخلايا تحدث عملية أكسدة المواد الغذائية فتنتقل الطاقة وينتج عن العملية مخلفات أهمها ثاني أكسيد الكربون والماء ويقوم الدم بنقلهما الى الرئتين للتخلص منهما عن طريق الزفير ، ويخرج الماء عن هذا الطريق على شكل بخار ماء .



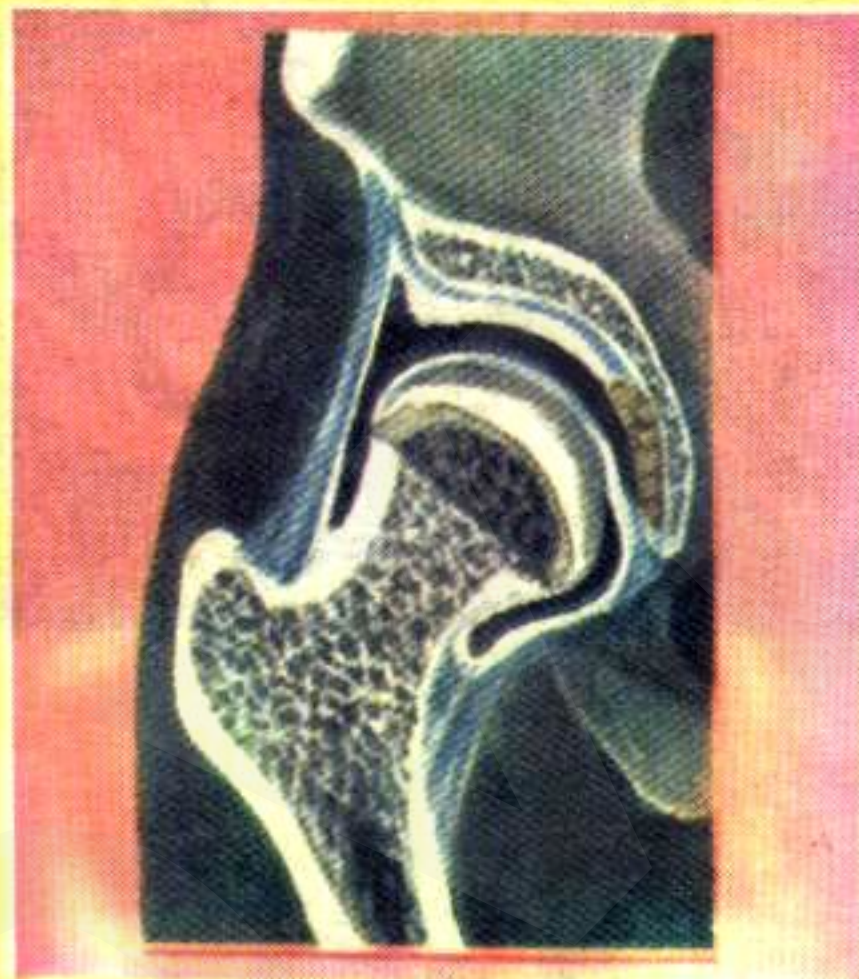
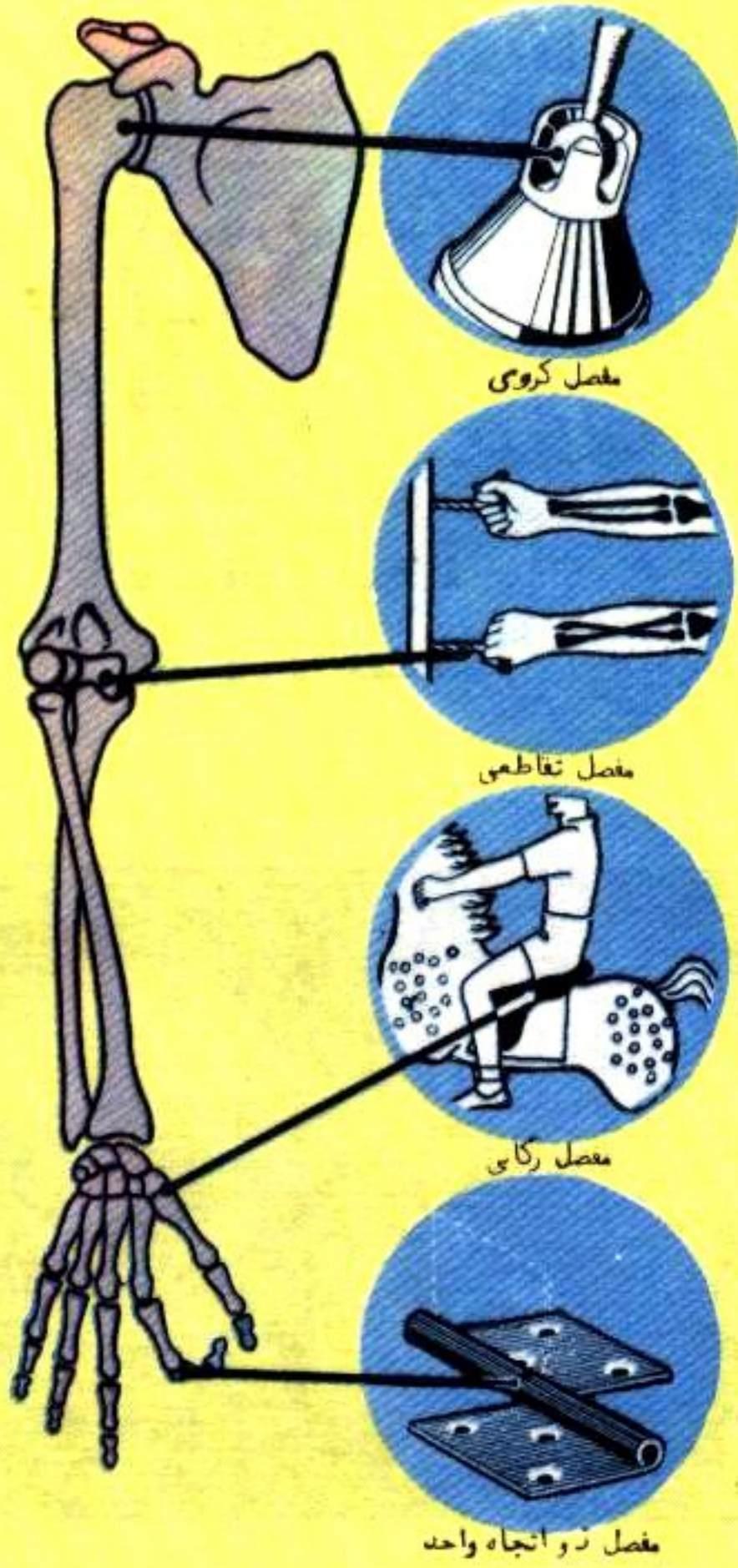
للهيكل العظمي أهمية كبيرة  
فهو يعطي الجسم شكله الخاص ويحفظ تناسق الجسم واتزانه  
ويساعد على الحركة مع العضلات المتصلة به ، كما  
يحمي الاعضاء الهامة في الجسم كالدماع والقلب والرئتين  
والنخاع الشوكي .



## الجهاز العظمي

- ١ - الجمجمة
- ٢ - عظمة الفك العلوي
- ٣ - عظمة الفك السفلي
- ٤ - الرقوة
- ٥ - القص
- ٦ - ضلع
- ٧ - غضروف ضلعي
- ٨ - فقرتان
- ٩ - الحرقفة
- ١٠ - رباط الورك
- ١١ - أربطة الرسغ واليد
- ١٢ - أوتار عضلات الركبة
- ١٣ - الرضفة

## أنواع المفاصل



مفصل بين عظام الفخذ والحوض « كروي »

يتكوّن الهيكل العظمي من :

١ - الهيكل المحوري (Axial Skeleton) ويشمل العمود الفقري (Vertebral Column) والجمجمة (Skull) والقفص الصدري (Thoracic bones).

٢ - الهيكل الطرفي (Appendicular Skeleton) ويشمل الطرفين العلويين والطرفين السفليين (Upper and Lower limb).

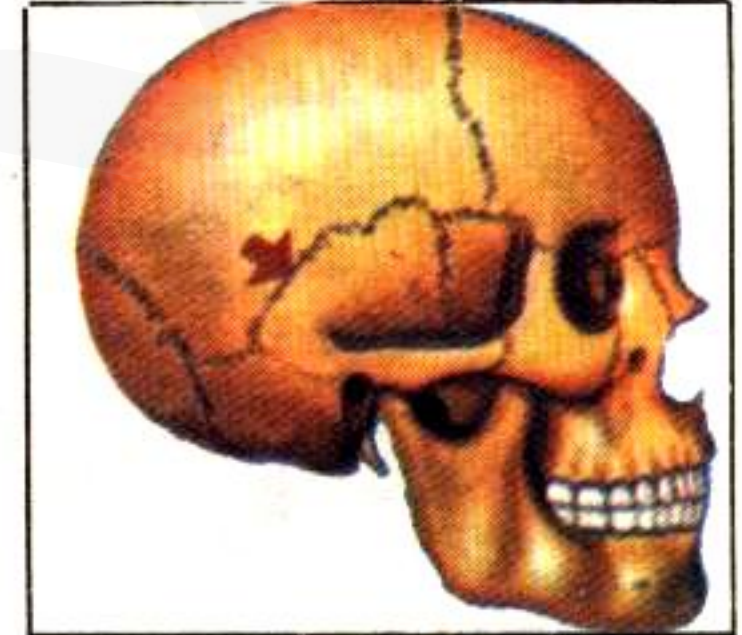
يتكون الهيكل العظمي من ٢٠٦ عظام .

تتصل عظام الهيكل ببعضها بواسطة مفاصل (Joints) والمفاصل أنواع :

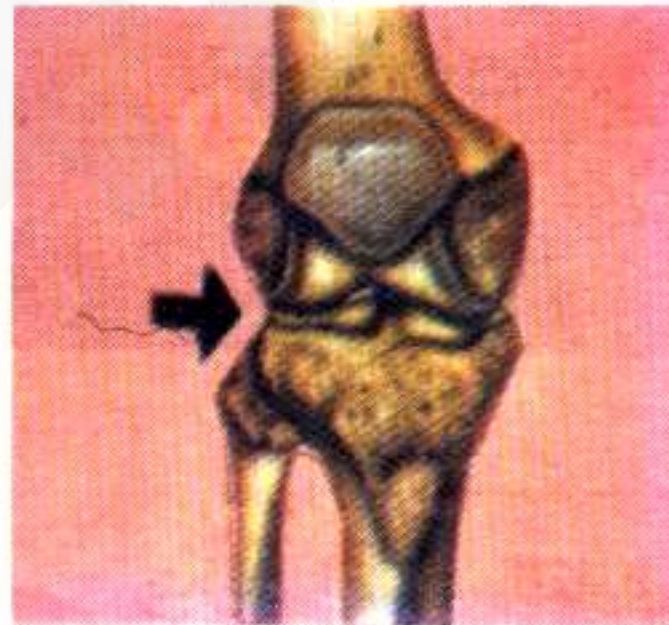
- ١ - مفصل عديم الحركة كالمفاصل بين عظام الجمجمة .
- ٢ - مفصل قليل الحركة كما هو الوضع بين الفقرات .
- ٣ - مفصل حر الحركة كما هو الوضع في الطرف السفلي (اتصال الفخذ بعظام الحوض) .



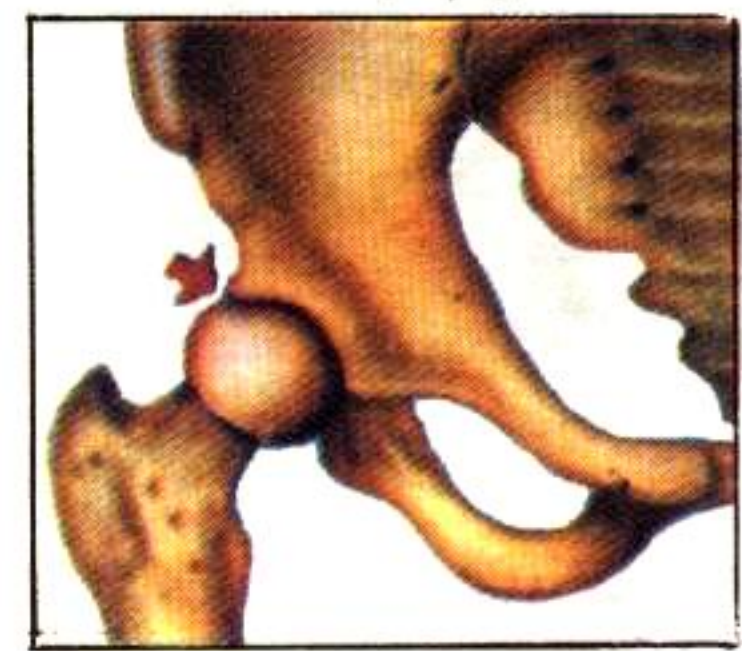
مفصل بين الفقرات .



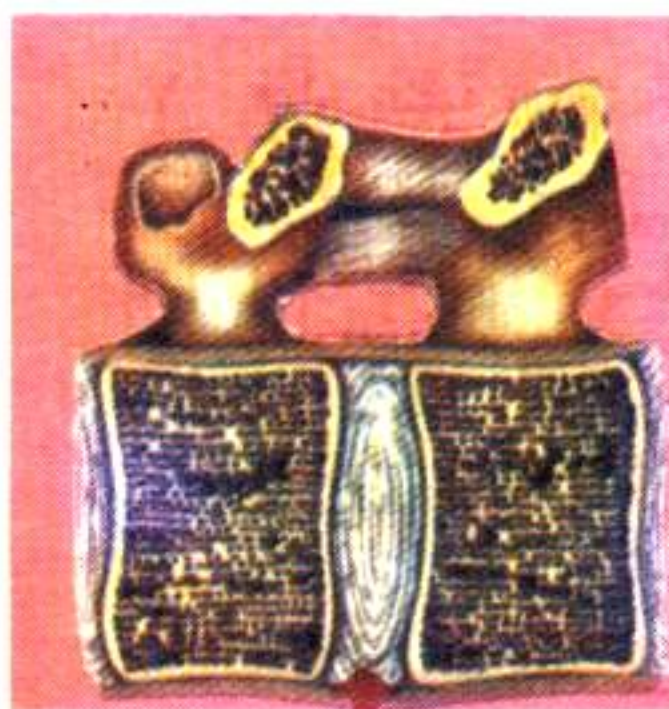
مفصل الجمجمة



مفصل وبي حقي



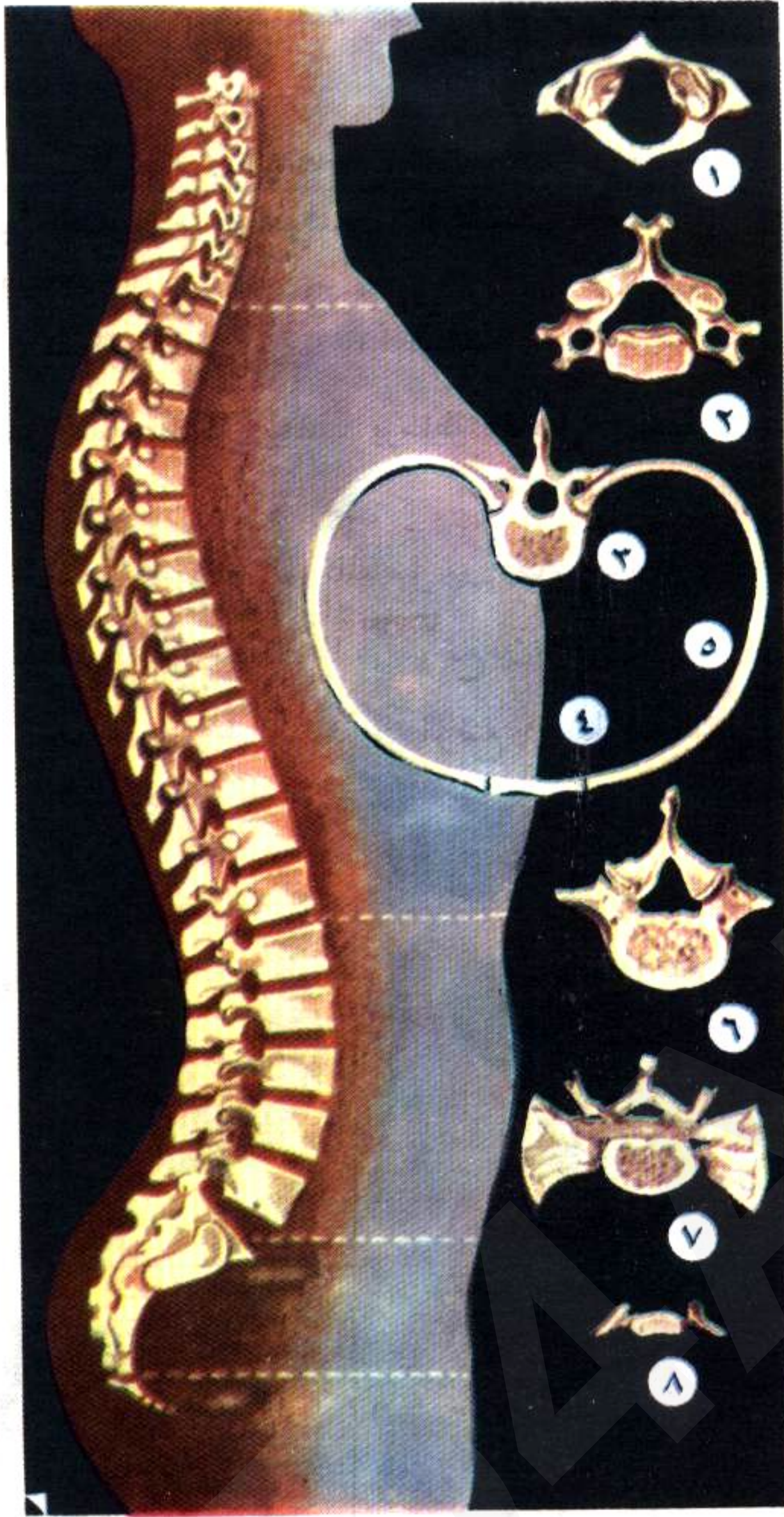
مفصل بين عظام الفخذ والحوض



مفصل كروي

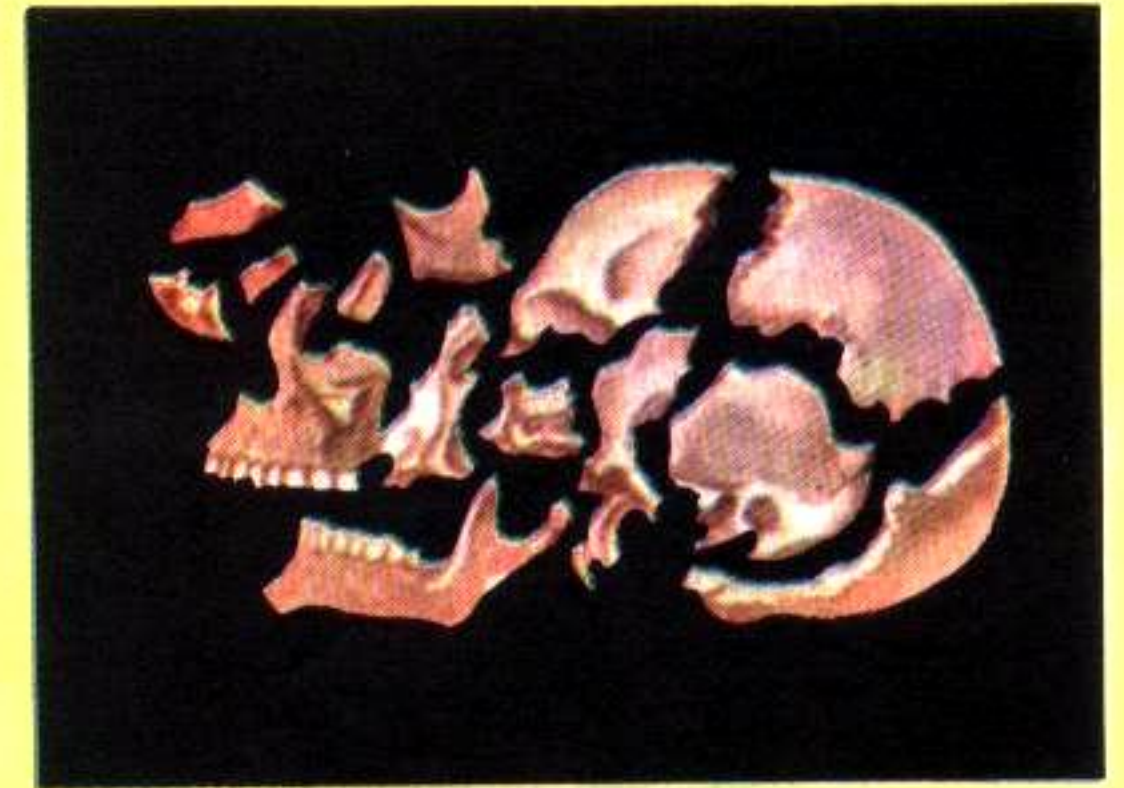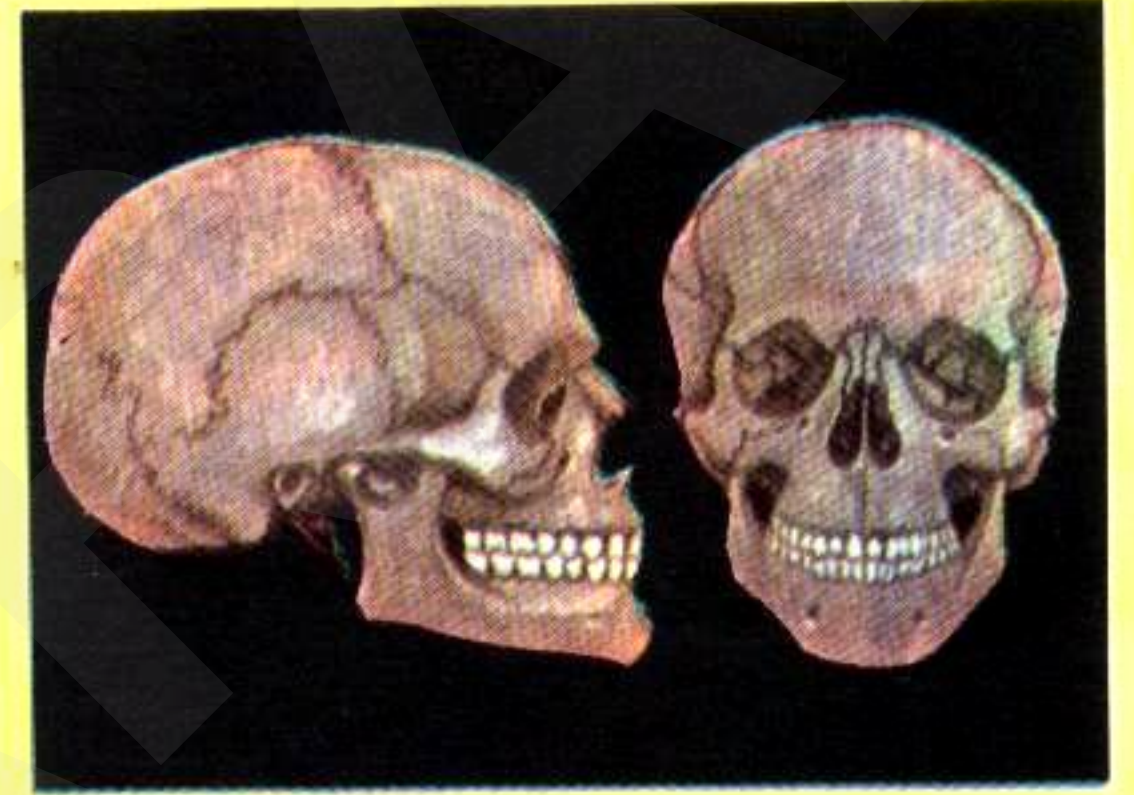( مفصل الكتف ) .

الجمجمة ليست عظمة واحدة بل هي مجموعة  
عظام متصلة مع بعضها البعض بمفاصل ثابتة



## الهيكل المحوري

- ١ - الفقر العنقية الأولى
- ٢ - الفقرة العنقية الثانية
- ٣ - فقرة صدرية
- ٤ - القص
- ٥ - ضلع
- ٦ - فقرة قطنية
- ٧ - فقرة عجزية
- ٨ - فقرة عصعصية



عظام الجمجمة

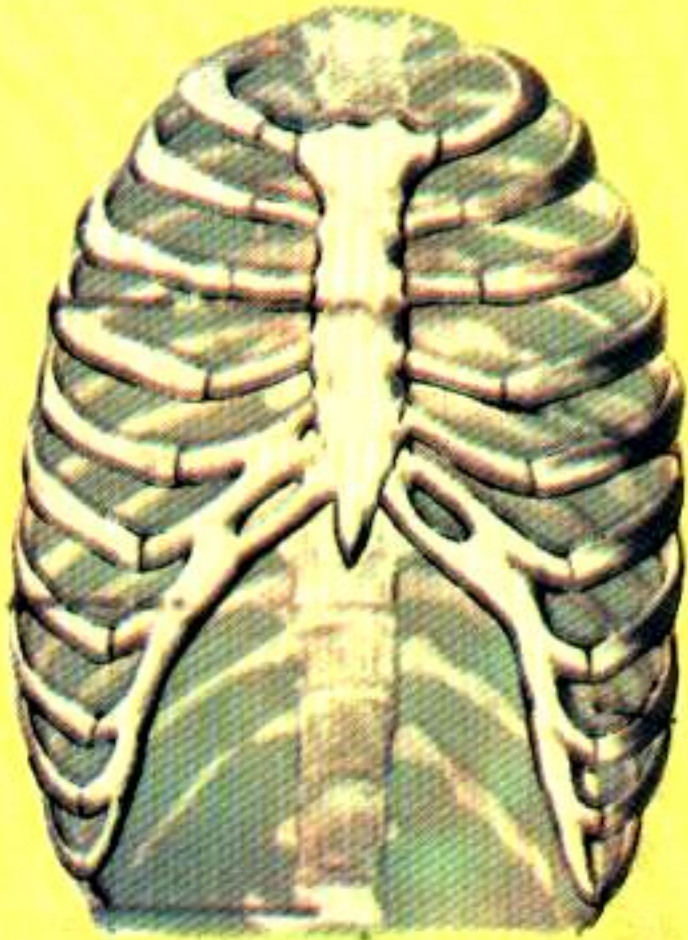
يتكون العمود الفقاري من ٣٢ فقرة (Vertebrae) موزعة  
بالشكل التالي :

- ٧ فقرات عنقية (Cervical Vertebrae) ؛
- ١٢ فقارة صدرية (Thoracic Vertebrae) ؛
- ٥ فقرات قطنية (Lumbar Vertebrae) ؛
- ٥ فقرات عجزية ملتحمة (Sacral Vertebrae) ؛
- ٤ فقرات عصعصية ملتحمة (Coccyx Vertebrae) .

## القفس الصدري

يوجد في القفس الصدري اثنا عشر زوجاً من الأضلاع. تتصل العشرة أزواج الأولى العليا منها بالقصّ بواسطة غضاريف تمكنها من الحركة - أما الزوجان الباقيان من الضلوع فلا يتصلان بالقص وتسمى بالضلوع السائبة ، ومن الخلف تتصل الضلوع بالفقرات الظهرية .

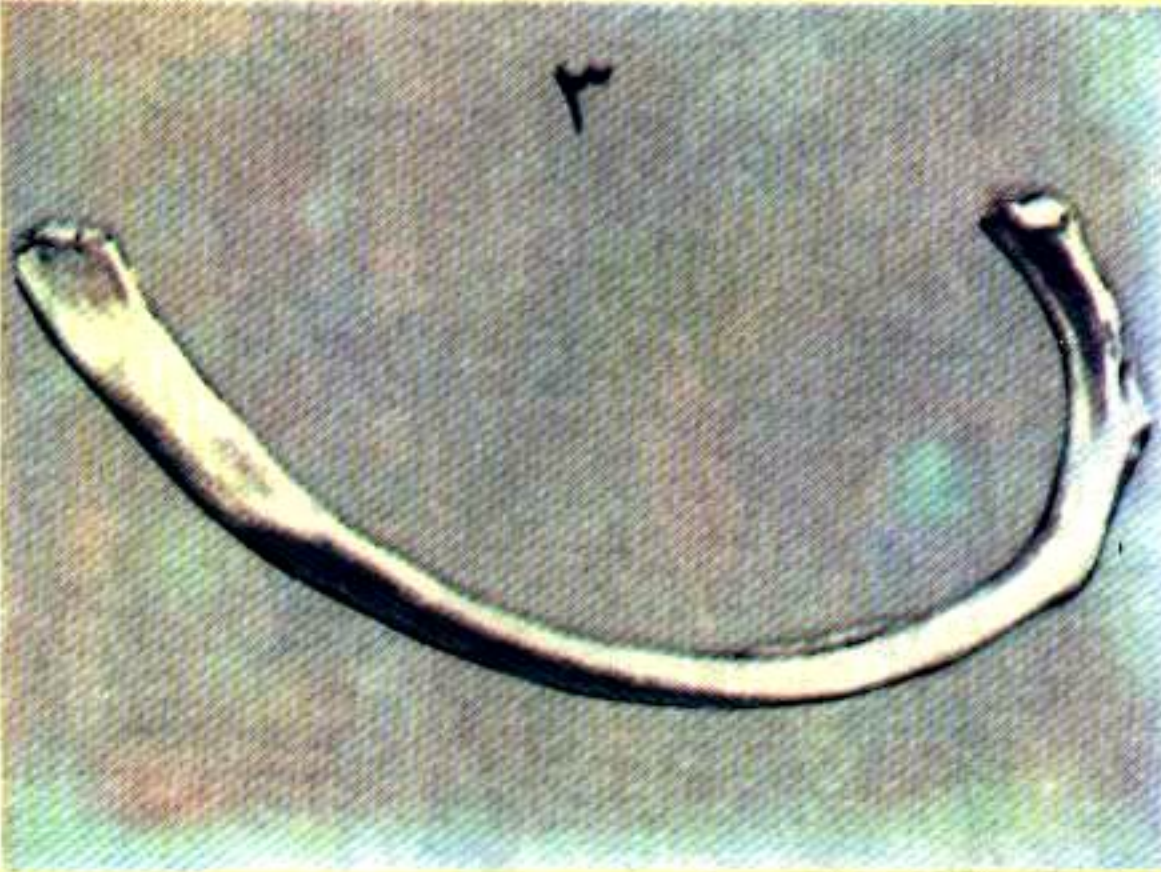
وهكذا يتكون القفسُ الصدري من عظمة القص والضلوع والفقرات الظهرية .



القفس الصدري



عظام الطرف العلوي



ضلع واحد



عظام القدم الايمن

## الهَيْكَلُ الطَّرْفِيّ

الطرفان العلويان :

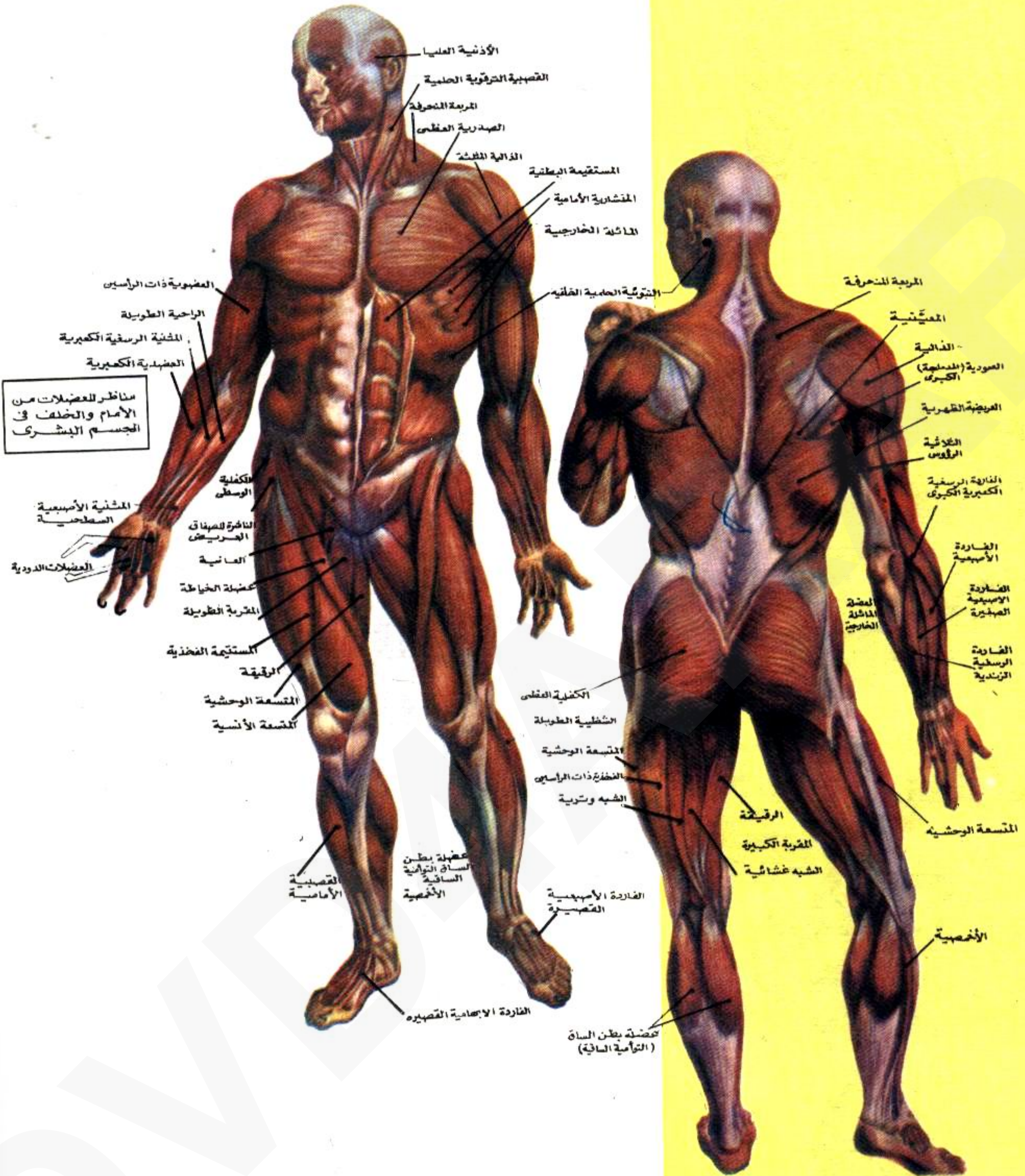
يتركب الطرف العلوي من : العضد - الساعد - الرسغ - مشط اليد - الأصابع - ويتصل الطرف العلوي بالهيكل المحوري بواسطة الكتف .

الطرفان السفليان :

يتصل الطرفان السفليان بالهيكل المحوري بواسطة الحزام الحوضي الذي يتركب من عظام الحوض ( الحرقفتين والوركين والعانتين ). ويوجد بالسطح الخارجي على جانبي عظام الحوض تجويفات يعرف كل منهما بالتجويف الحقي وتستقر فيه رأس عظم الفخذ .

تشكل العضلات حوالي نصف وزن جسم الانسان وتتكون العضلة من نسيج من الألياف المتماسكة والمحاطة بغشاء رقيق وكل ليفة من هذه الألياف تتكون من عدد من الخلايا العضلية .

## الجهاز العضلي



تتصل كل عضلة من طرفها بعظمتين أو أكثر . ونظراً لطبيعة تركيب العضلة يمكنها بتأثير العصب المحرك أن تتقلص أو ترتخي ونتيجة لهاتين العمليتين يتحرك أحد العظمين أو كلاهما

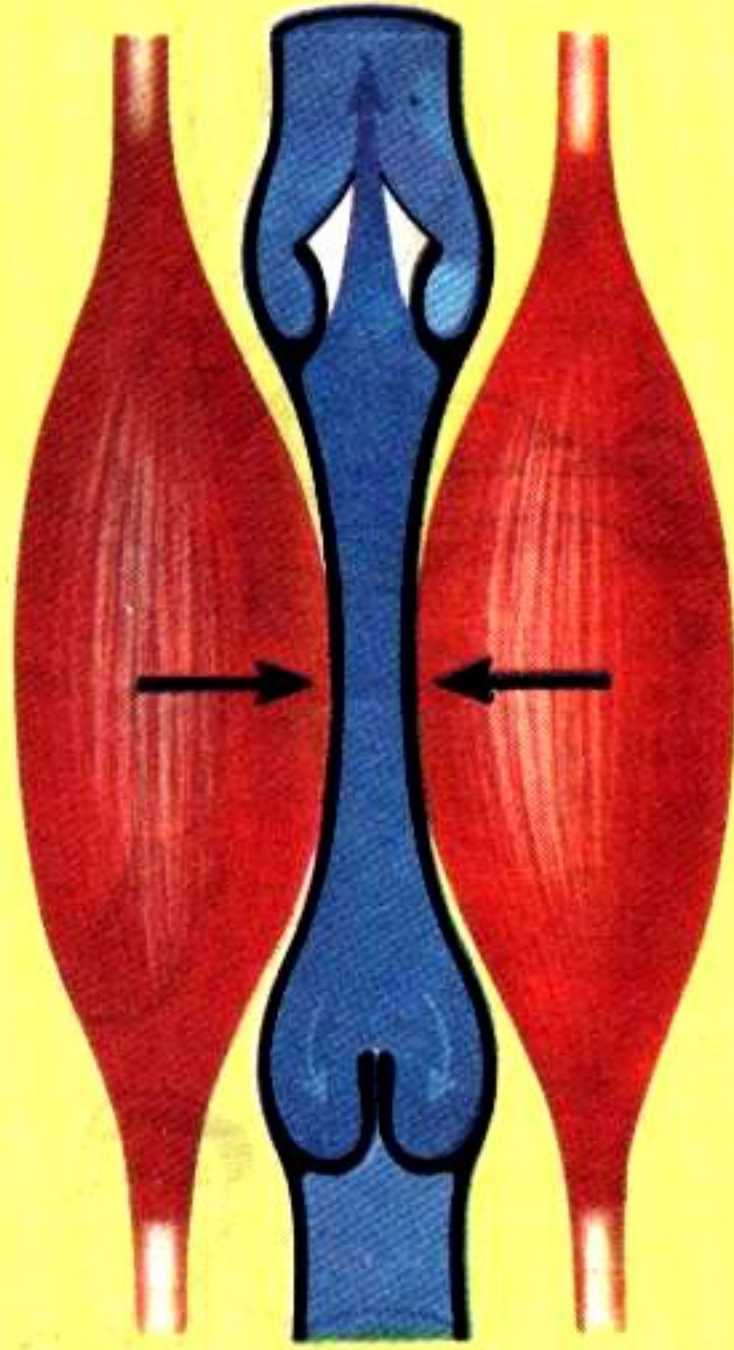
حول المفصل الذي يربط بينهما؛ أي أن وظيفة العضلات تحريك أجزاء الجسم المختلفة. وهناك عضلات لا تتصل بعظام كعضلات القلب والاعضاء الداخلية . ويعمل على ربط العضلات بالعظام ألياف ليفية متينة مرنة هي الأوتار .

## أنواع العضلات

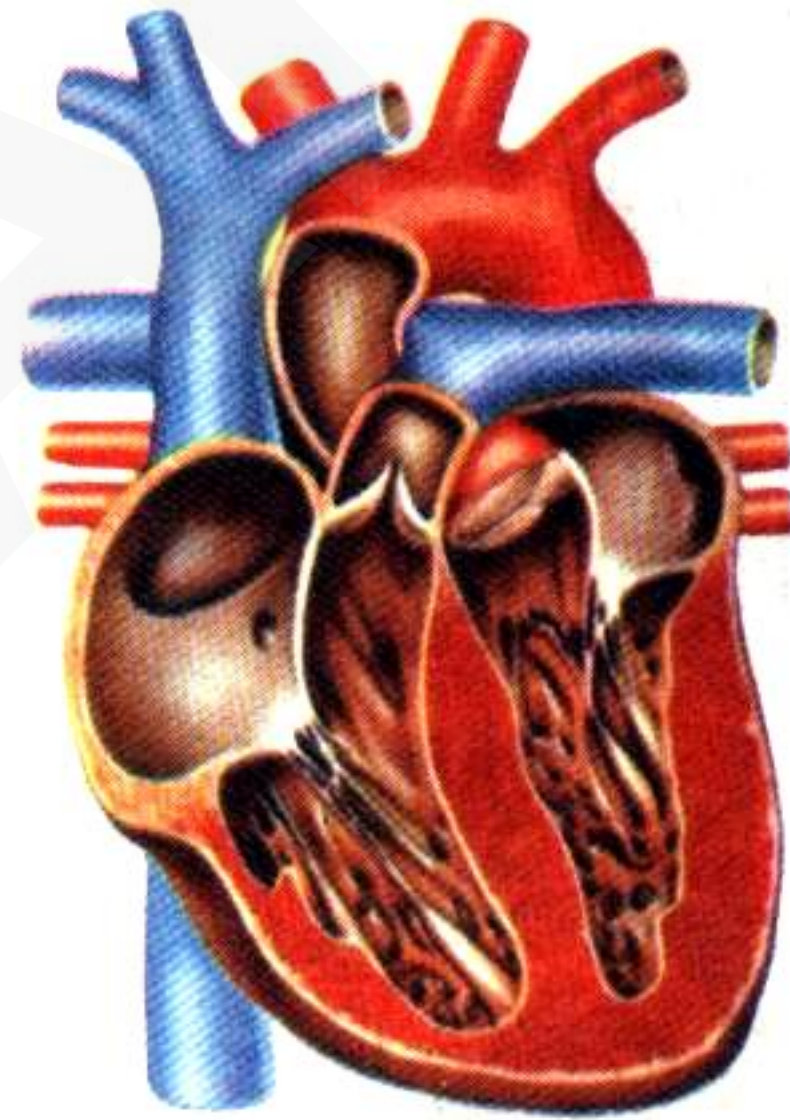
١ - عضلات مخططه ارادية ( Voluntary Muscles ) سميت كذلك لأنها تقع تحت سيطرة الدماغ الواعي بمعنى أن الانسان يستطيع أن يتحكم في انقباضها وارتخائها ، وتكون هذه العضلات مخططه طولياً وعرضياً ؛ وهذه العضلات تكون في العادة خارجية وتتصل بعظام الهيكل العظمي .

٢ - العضلات اللاارادية ( Involuntary Muscles )

وهي عضلات لا تقع تحت سيطرة الانسان بل تحت سيطرة مراكز خاصة في المخ والمخيخ والنخاع المستطيل وأعصاب الجهاز الذاتي . وتشمل هذه العضلات عضلات الجهاز الهضمي وعضلات الأوعية الدموية واللمفاوية وعضلات قنوات الغدد والجهاز التناسلي وغيرهما .



عضلات لا ارادية عندما تنقبض  
يندفع الدم في الوريد الى اعلى -  
لاحظ أن هذه العضلات غير  
مخططه بوضوح واليافها طولية  
ومغزلية الشكل .



٣- عضلة القلب :

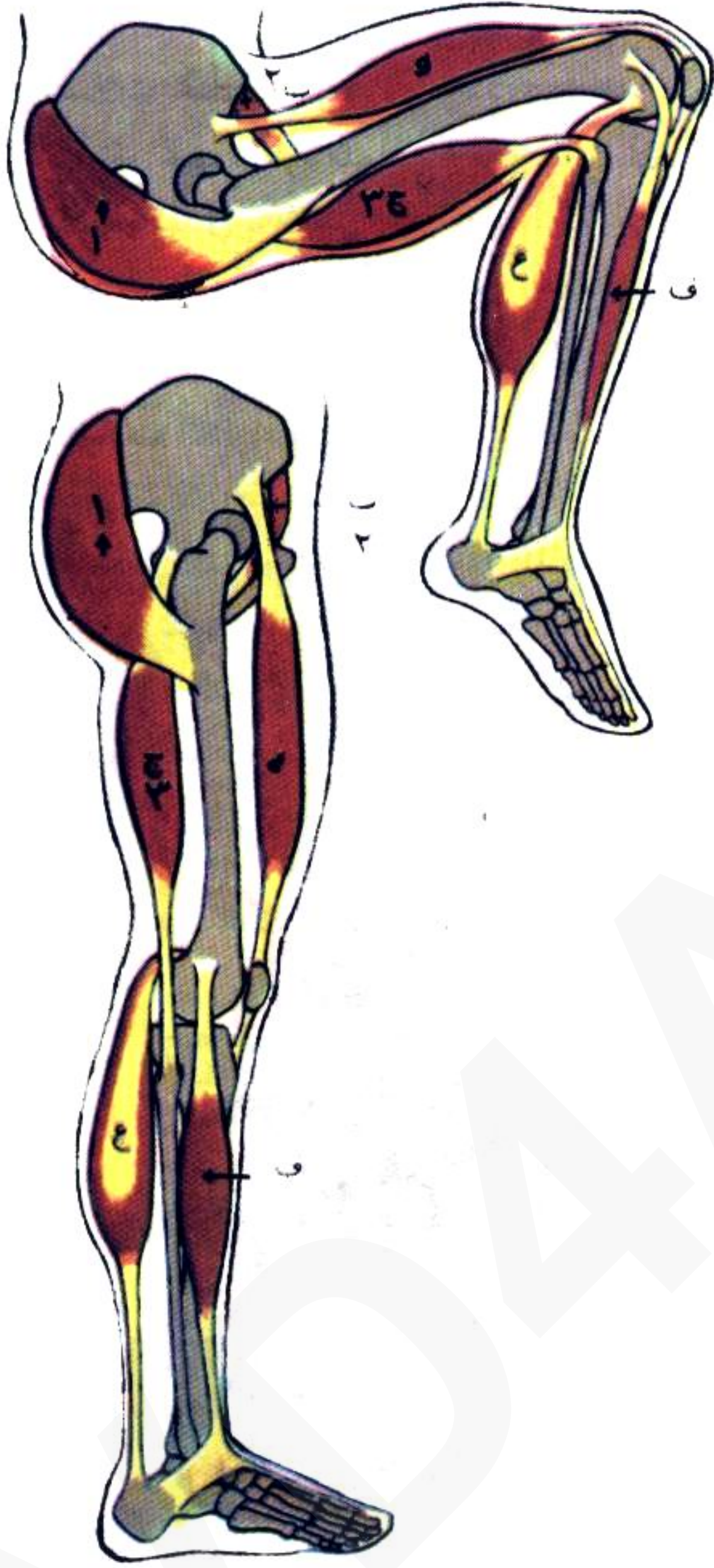
القلب عضلة غير ارادية وان كانت أليافها مخططه طولياً فقط وهي ذات خواص مميزة :

١ - لها القدرة على الانقباض بدون وساطة .

٢ - لها قابلية للتنبيه .

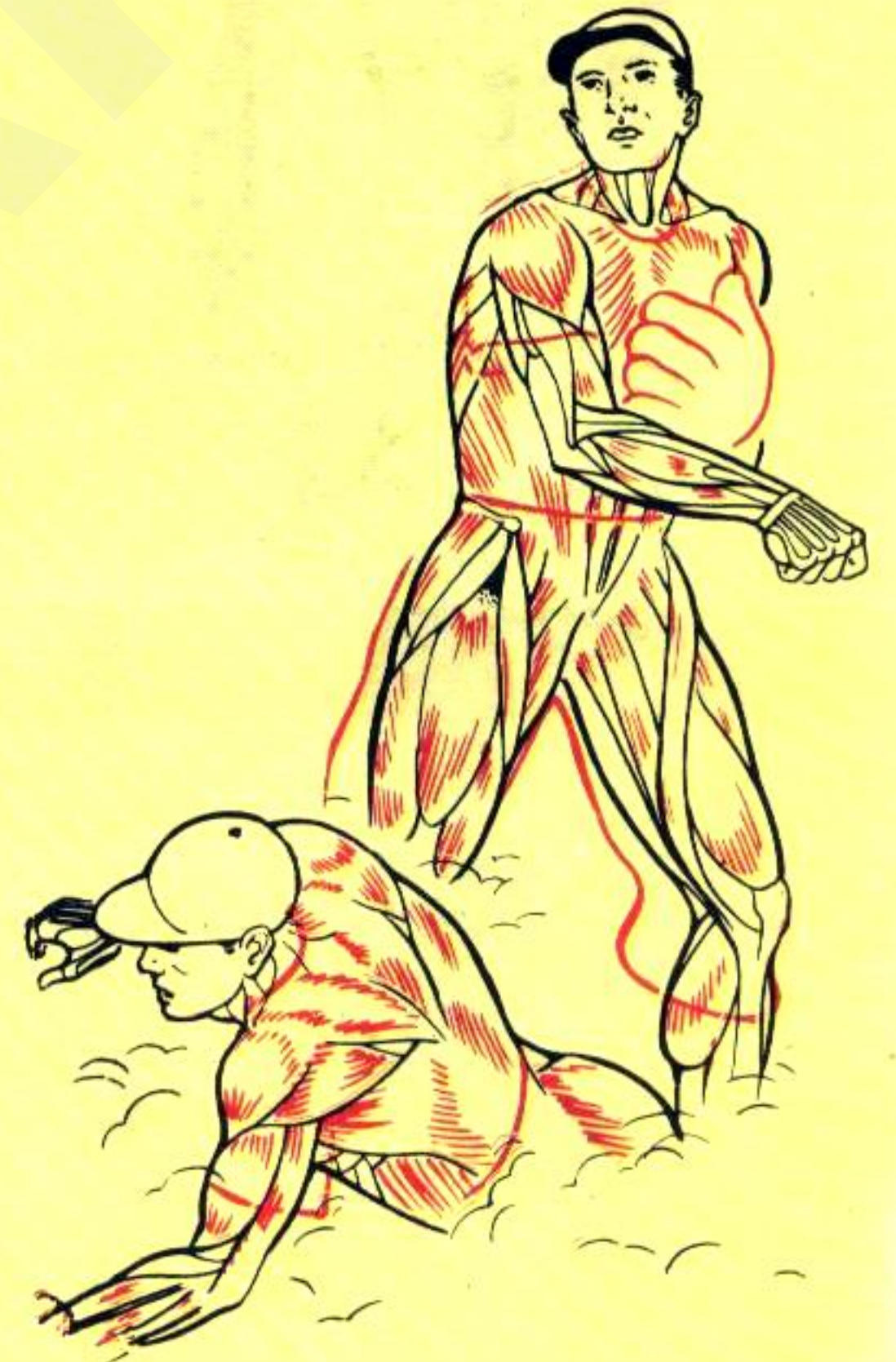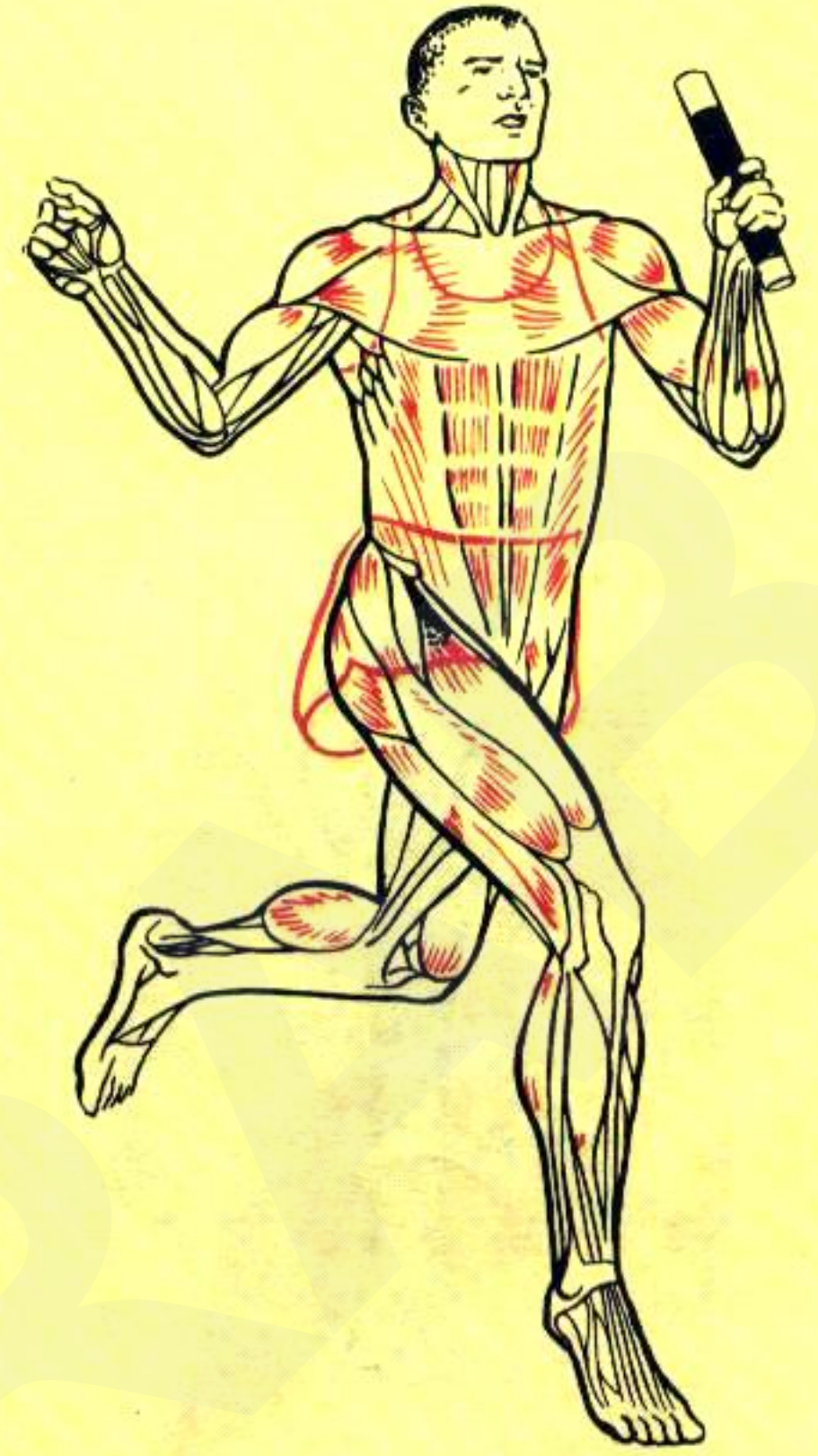٣ - لها قدرة على توصيل التنبيه لأجزائها المختلفة .

تعمل العضلات بالانقباض والارتخاء - فعندما تنقبض عضلة  
فان عضلة أخرى مقابلة لها ومعاكسة في العمل ترتخي .



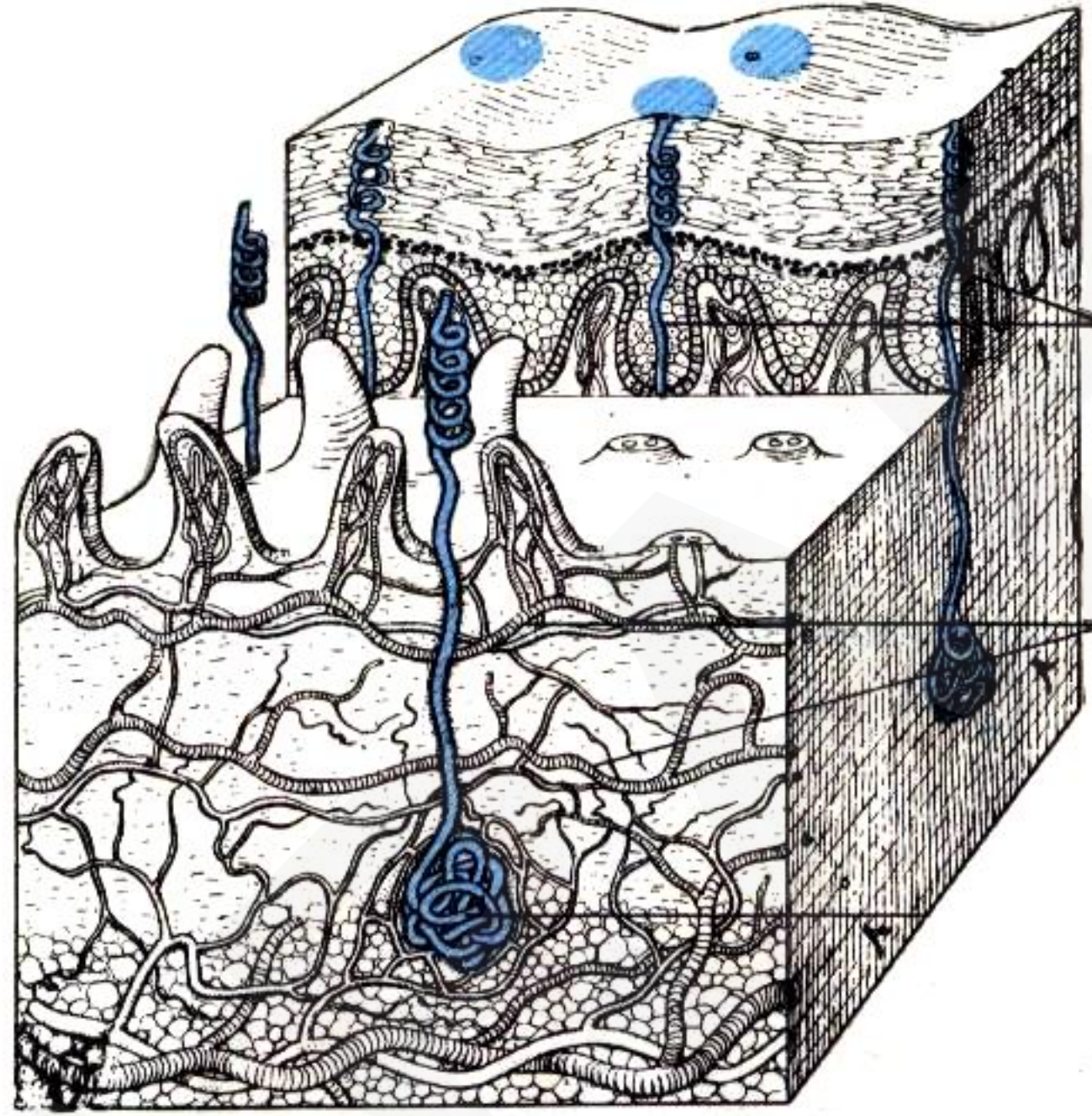
الانقباض والارتخاء

## طريقة عمل العضلات



## جهاز الإخراج

تتكون في جسم الإنسان نتيجة لعملية التنفس والتمثيل الغذائي مواد زائدة سمية وفضلات ضارة مثل ثاني أكسيد الكربون والبولينا وحمض البوليك والأملاح وتنتقل هذه المواد إلى الدم للتخلص منها حتى لا يسبب تراكمها أذىً بليغاً للجسم وتسمى هذه العملية عملية الإخراج .



- ١ - قناة غدة عرقية
- ٢ - شعيرات دموية
- ٣ - غدة عرقية

## الإخراج عن طريق الجلد

وقد سبق أن درسنا كيف يتخلص الجسم من ثاني أكسيد الكربون في عملية الزفير عن طريق الأنف .

يتخلص جسم الإنسان من جزء من البولينا وحمض البوليك والأملاح الزائدة عن طريق الجلد على صورة عرق ويتم ذلك عن طريق الغدد العرقية (Sweat Glands) التي يوجد منها في جسم الإنسان حوالي مليوني غدة؛ وتستخلص الغدد العرقية الفضلات السائلة من الشعيرات الدموية التي تغذيها وتخرجها من خلال مسامات خاصة في الجلد . يعمل العرق على تلطيف حرارة الجسم وذلك عندما يتبخر بتأثير حرارة الجسم .

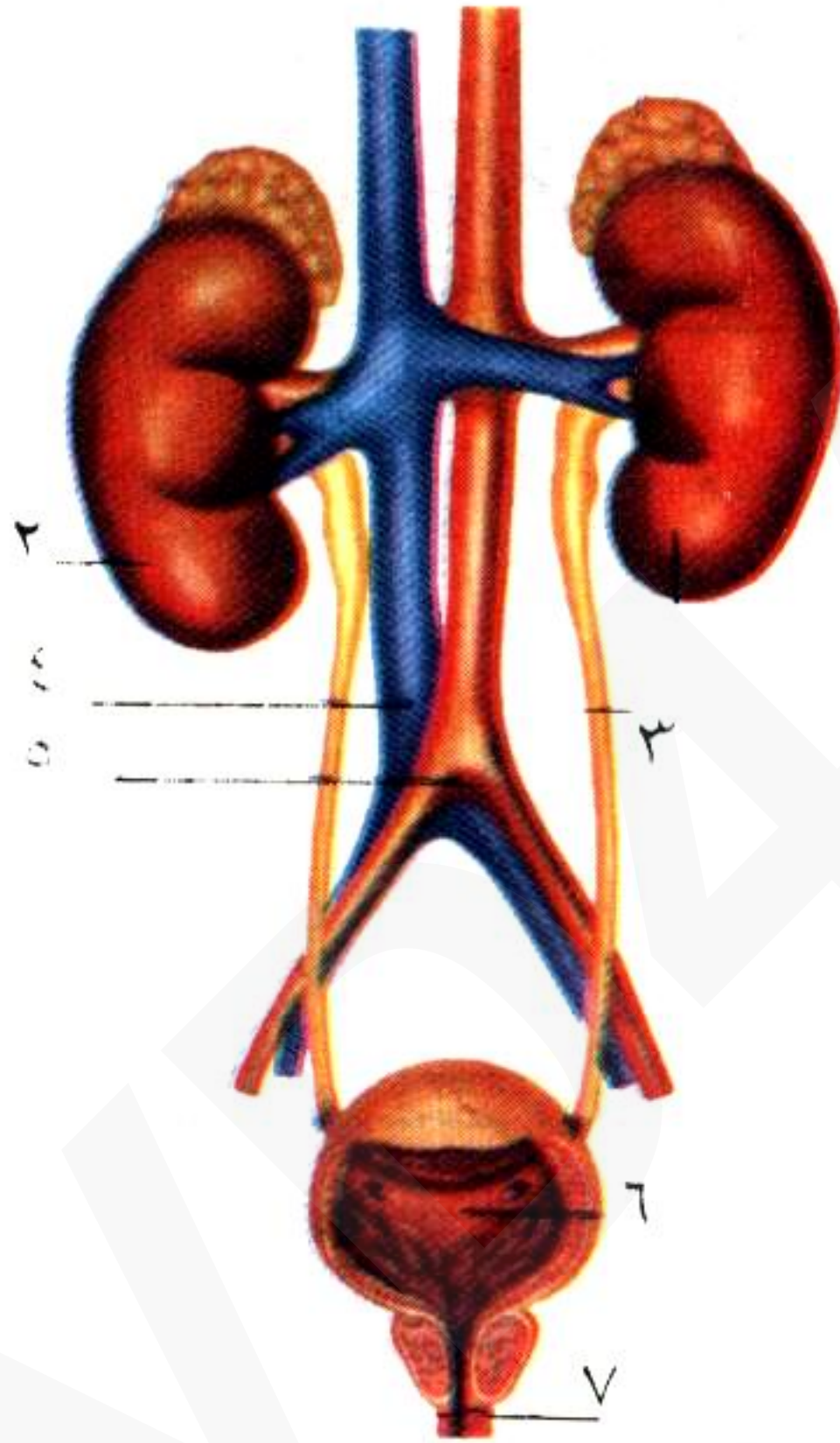
يتكون العرق من ٩٩٪ ماء والباقي أملاح .



## الجهاز البولي

يخلص الجهاز البولي الجسم من الفضلات السائلة على صورة بول (Urine) ويتكون هذا الجهاز من الكليتين (Kidneys) والحالبين (Ureters) والمثانة (Bladder) وقناة مجرى البول (Urethra). والكلى هي العضو الذي يقوم باستخلاص البول من الدم.


**الكليتان :** غدتان لونهما أحمر قاتم توجدان في التجويف البطني على جانبي العمود الفقري مقابل الفقرة القطنية الأولى تقريباً وتحيط بهما كتل دهنية تحفظهما في مكانيهما. والكلى اليسرى أعلى قليلاً من الكلى اليمنى في الوضع، وتشبه كل كلية حبة الفاصوليا إذ إن سطحها الخارجي محدب والسطح الداخلي مقعر يعرف بالسرة. ويدخل من السرة الشريان الكلوي المتفرع عن الأورطي ويخرج منها الوريد الكلوي الذي يصب في الوريد الأجوف السفلي كما يخرج منها الحالب. ويوجد أعلى



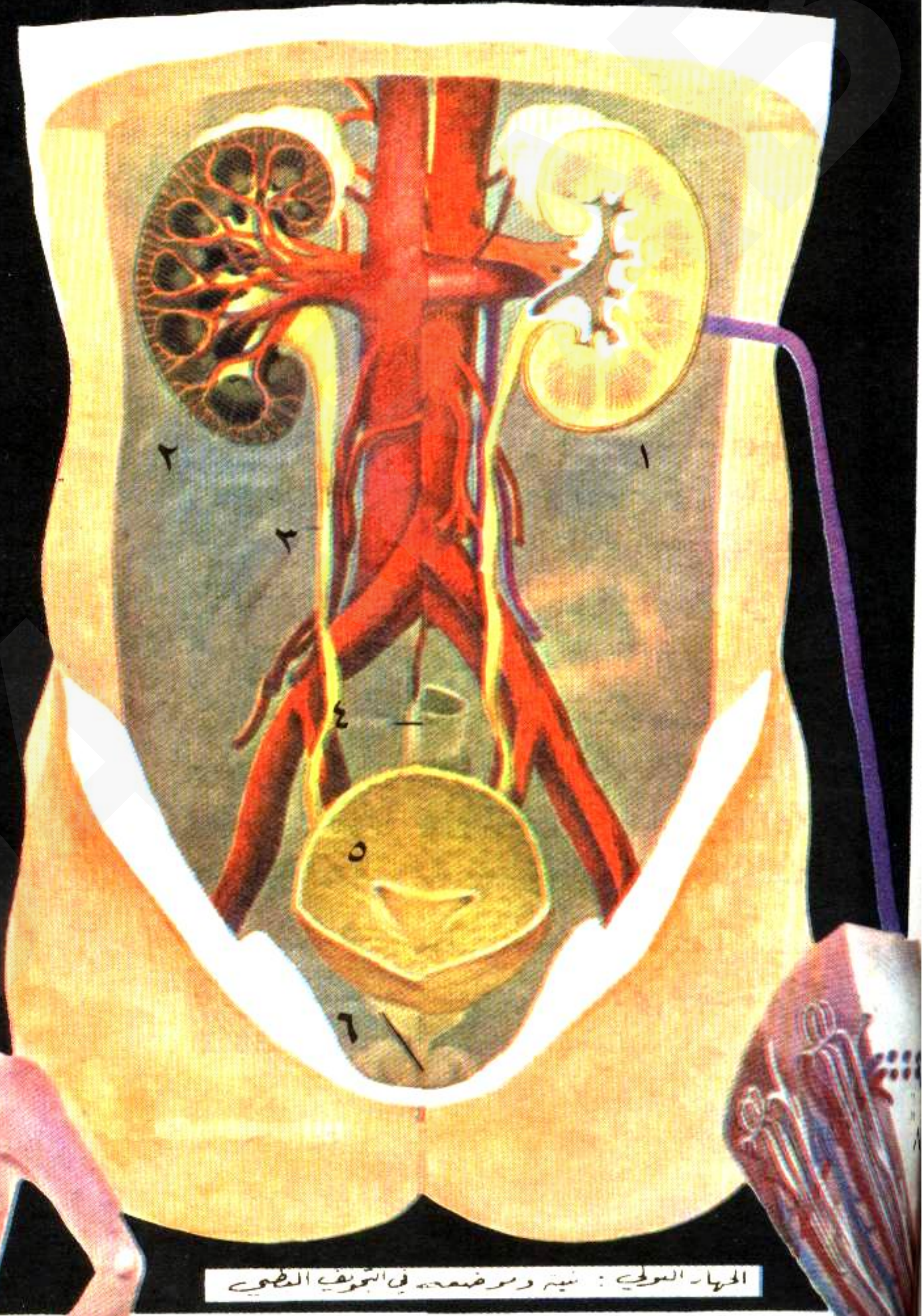
- ١ - الغدة فوق الكلوية
- ٢ - كلية
- ٣ - حالب
- ٤ - وريد
- ٥ - شريان
- ٦ - المثانة
- ٧ - قناة مجرى البول

كل كلية غدة لا قنوية تسمى الغدة فوق الكلية أو الغدة الكظرية.

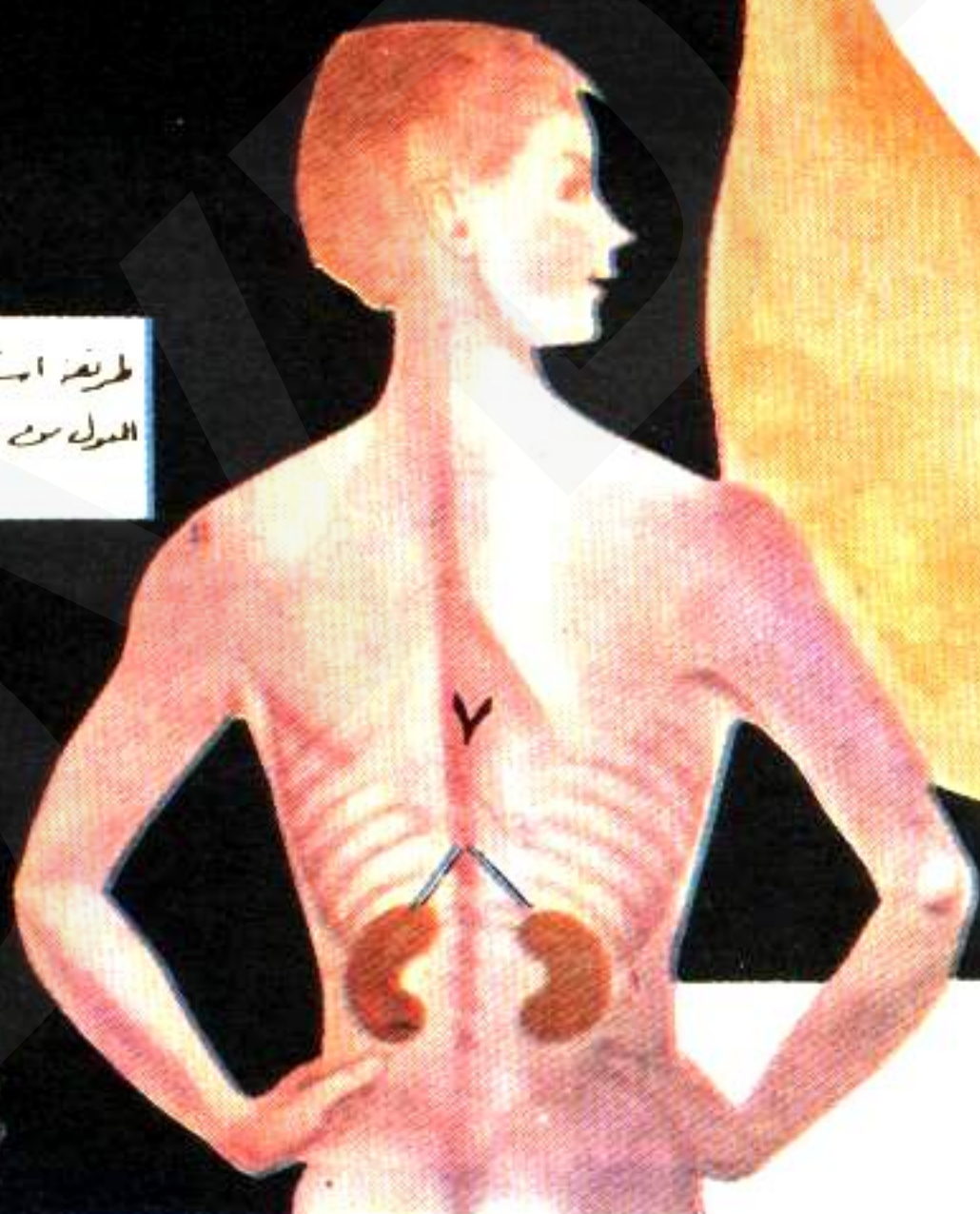● تركيب الكلية : تحاط الكلية من الخارج بالمحفظة وهي غشاء ليفي رقيق. وإذا عملنا قطاعاً طويلاً في الكلية يشقها



- ١ - مقطع طولي للكلى
- ٢ - الأوعية الشعرية في الكلى
- ٣ - الخالب
- ٤ - الأمعاء الغليظة
- ٥ - المثانة
- ٦ - قناة مجرى البول
- ٧ - موضع الكليتين
- ٨ - أوعية شعرية



طريقة استئصال  
الكلى من جسم



المهارة العملية : شية وموضعها في التعرف الطبي

تصنيفين متساويين لوجدنا الطبقات الآتية مرتبة من الخارج للداخل : ١- القشرة ؛ ب- النخاع ، ج - حوض الكلية .

١- القشرة ( Cortex ) : طبقة ضيقة بها عدد كبير من أجسام مليجي ، وجسم مليجي كروي الشكل مزدوج الجدران يحيط بشبكة من الشعيرات الدموية التي تتفرع من الشريان الكلوي ثم لا تلبث أن تتجمع ثانية مكونة فرعاً آخر يخرج من جسم مليجي ويتفرع مرة أخرى الى شعيرات دموية تلتف حول الجزء العلوي كثير الالتواء من الانبوبة البولية التي تخرج بدورها من جسم مليجي . وتسير الأنابيب البولية متعرجة في القشرة ولكنها تستقيم في النخاع وتتجمع في مجموعات هرمية الشكل .

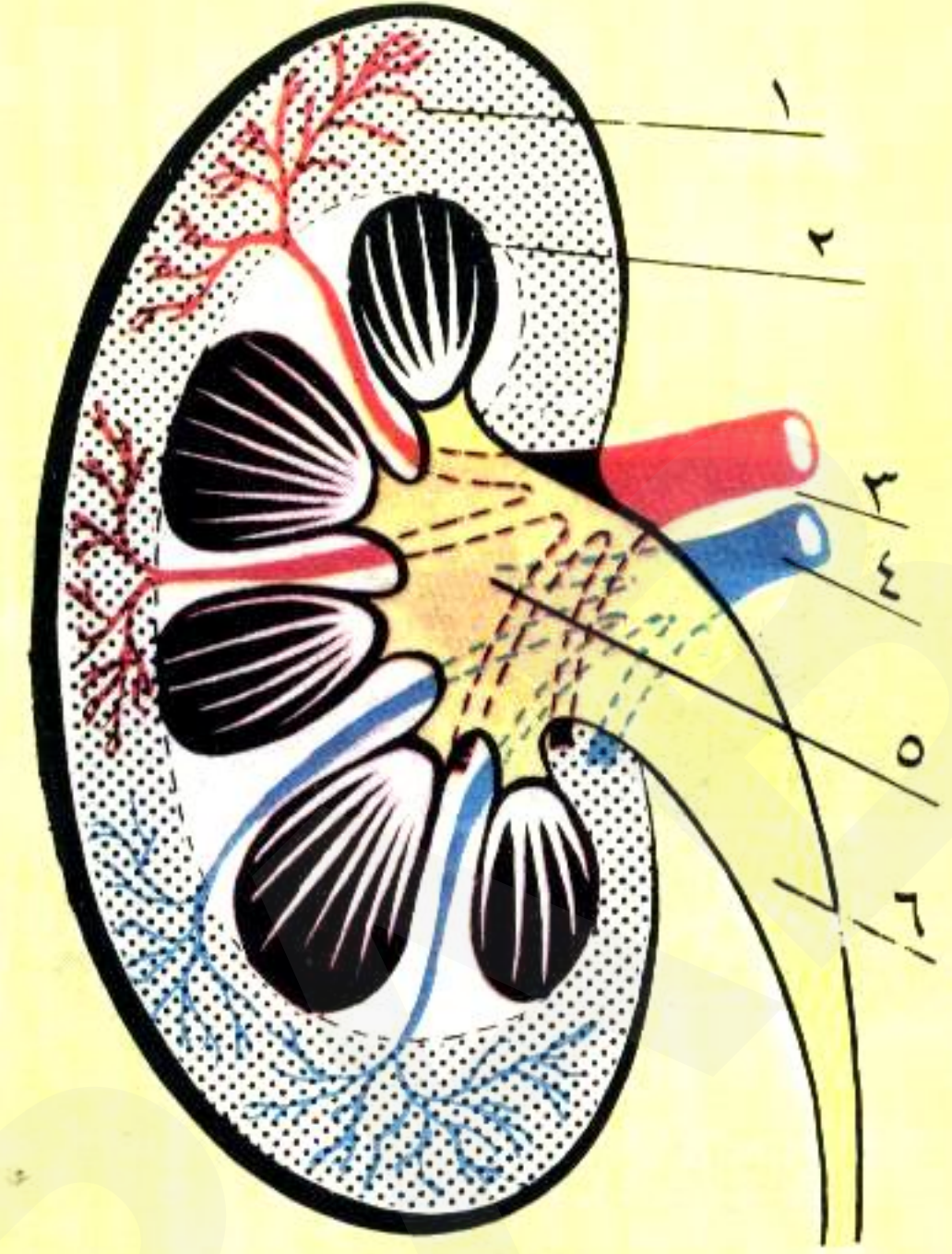
ب- النخاع ( Medulla ) : طبقة متسعة يوجد بها اهرامات مليجي وهي تجمعات الانابيب البولية وتفتح الانابيب البولية في قمم اهرامات مليجي وهذه القمم تبرز في حوض الكلية .

ج- حوض الكلية : تجويف يوجد داخل الكلية جهة سطحها المقعر يعتبر جزءاً من الحالب وتصب فيه الأنابيب البولية قطرات البول .

٢- الحالبان ( Ureters ) : قناتان ضيقتان نسيجهما ليفي يبلغ طول كل منهما حوالي ٢٥ سم ويخرج كل حالب من سرة الكلية ويمتد الى أسفل حتى يصل المثانة ويفتح فيها بفتحة ضيقة مائلة تسمح للبول بالمرور الى المثانة وتمنعه من الرجوع الى الحالب عند امتلاء المثانة .

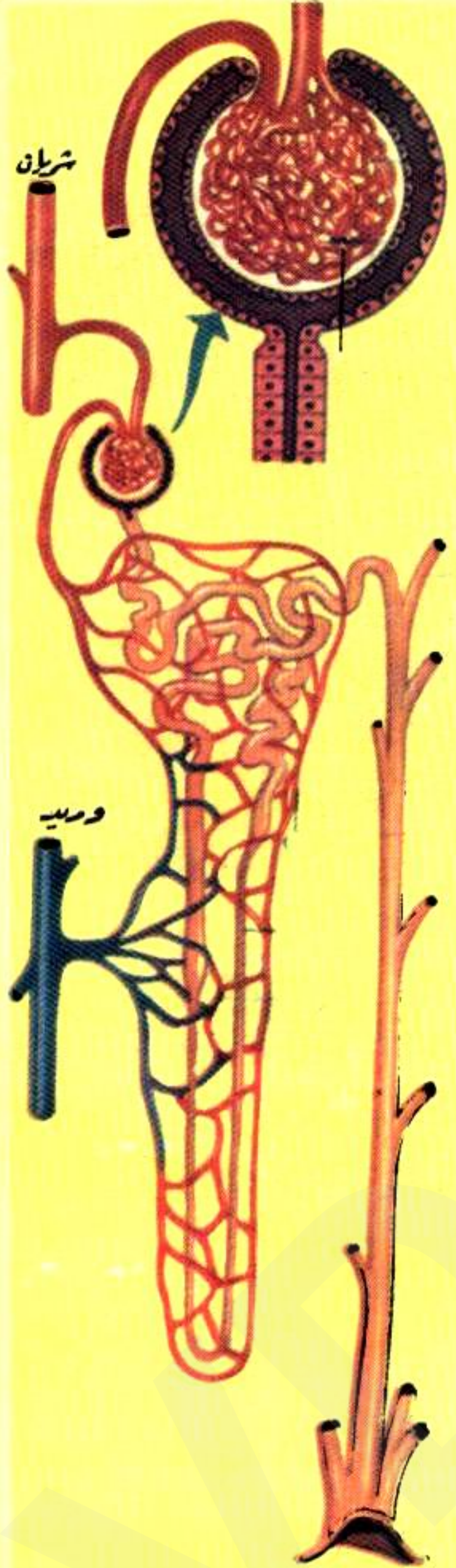
٣- المثانة ( Bladder ) : كيس غشائي عضلي بيضي الشكل مبطن من الداخل بغشاء مخاطي . يفتح الحالبان في المثانة بفتحتين مستقلتين في جهتها الظهرية ويضيق الجزء السفلي من المثانة ويسمى عنق المثانة ويحاط بعضلة عاصرة دائرية لا تفتح الا عند التبول .

٤- قناة مجرى البول ( Urethra ) : قناة تتصل بالمثانة وتفتح خارج الجسم بفتحة مستقلة في حالة الأنثى وبفتحة مشتركة مع القناة القاذفة في حالة الذكر .

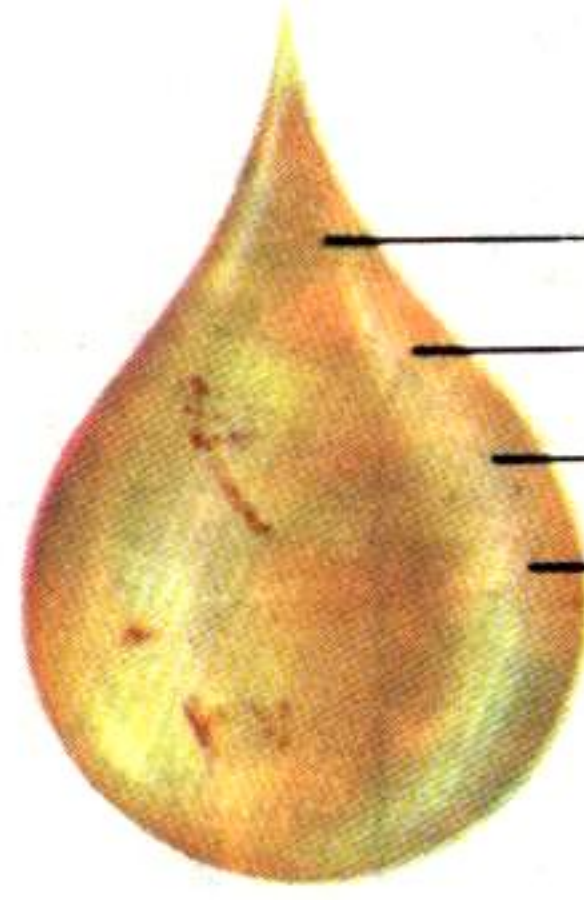

- ١ - القشرة
- ٢ - النخاع ( اهرامات مليجي )
- ٣ - الشريان الكلوي
- ٤ - الوريد الكلوي
- ٥ - حوض الكلية
- ٦ - حالب

## أَجْسَامٌ مَلْبِيْجِيَّةٌ وَالْأَنْبِيْبُ الْبَوْلِيَّةُ



يوضح الشكل كرة ملبيجي والانبوبة  
البولية والأوعية الدموية حولها .



٩٥ ٪ ماء  
٢ ٪ يوريه  
١ ٪ كلوريد الصوديوم  
٢ ٪ مواد أخرى

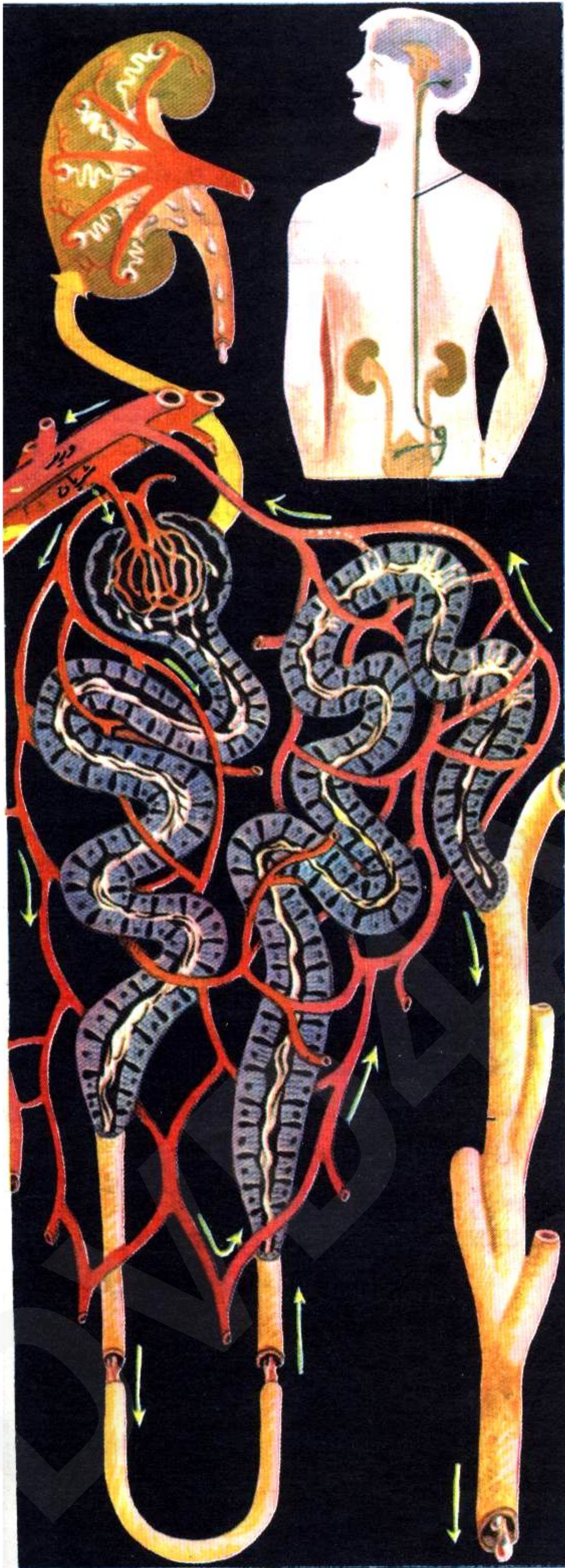يتكون  
البول من :

والمواد الأخرى تشمل حامض البولييك وأملاح غير عضوية مثل الأمونيا والكبريتات والفوسفات والكالسيوم والمغنيسوم والبوتاسيوم وبعض الأصباغ مثل صبغ البوروكروم الذي يعطي البول لونه الأصفر الكهرماني .

## كَيْفَ تَعْمَلُ كُرَاتٌ مَلْبِيْجِيَّةٌ

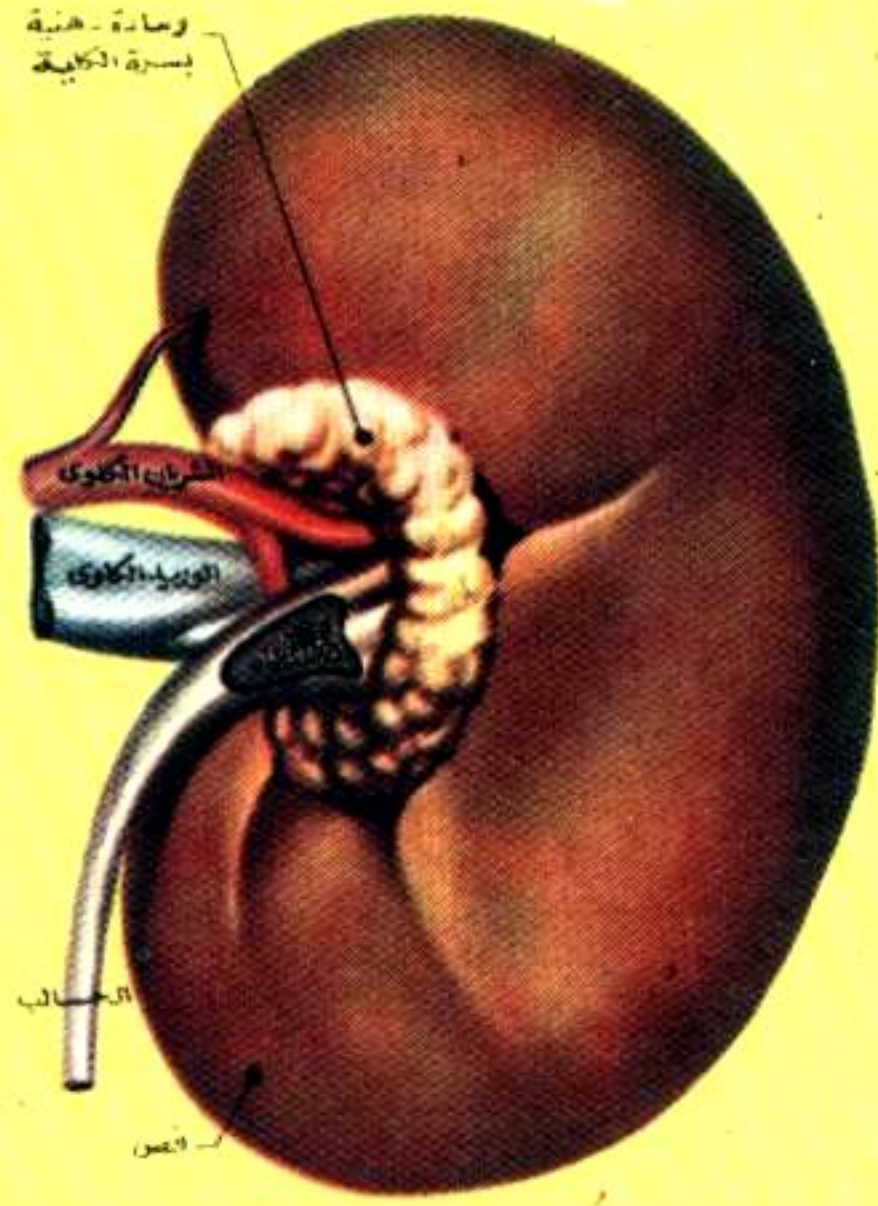
١ - أثناء مرور الدم في الشعيرات الدموية الدقيقة المتفرعة من الشريان الكلوي (Renal Artery) في كريات ملبيجي يرشح منه الماء وسكر الجلوجوز والبولينا وحامض البولييك (جميع ما في الدم عدا خلايا الدم والبروتينات الذائبة) . ويمر الرشيح في الأنابيب البولية وتقوم خلايا الانابيب البولية بامتصاص بعض الماء والأملاح وكل السكر من الرشيح وتعيدها ثانية الى الدم عن طريق الشعيرات الدموية الملتفة حول الانابيب البولية والتي ينشأ عن تجمعها الوريد الكلوي (Renal Vein) . كما تقوم الانابيب البولية بافراز المكونات الرئيسية للبول وهي ما لم يمتص مرة ثانية كالبولينا وحامض البولييك وبعض الأملاح . هكذا يبقى البول داخل هذه الانابيب ويمر الى حوض الكلية ومنه الى الحالب فالثانة ويتجمع في المثانة قطرة قطرة الى أن تمتلئ فيدفع به إلى الخارج عن طريق القناة البولية (Urethra)

والكلية ليست في الواقع مجرد مرشح يصفى الدم من البول بل تسهم أيضاً في حفظ توازن الماء والأملاح في الجسم .



مخطط يوضح  
أقسام مبيجي  
وطريقة استخلاص  
البول من الدم  
بوساطة الأنابيب  
البولية وأقسام  
مبيجي .

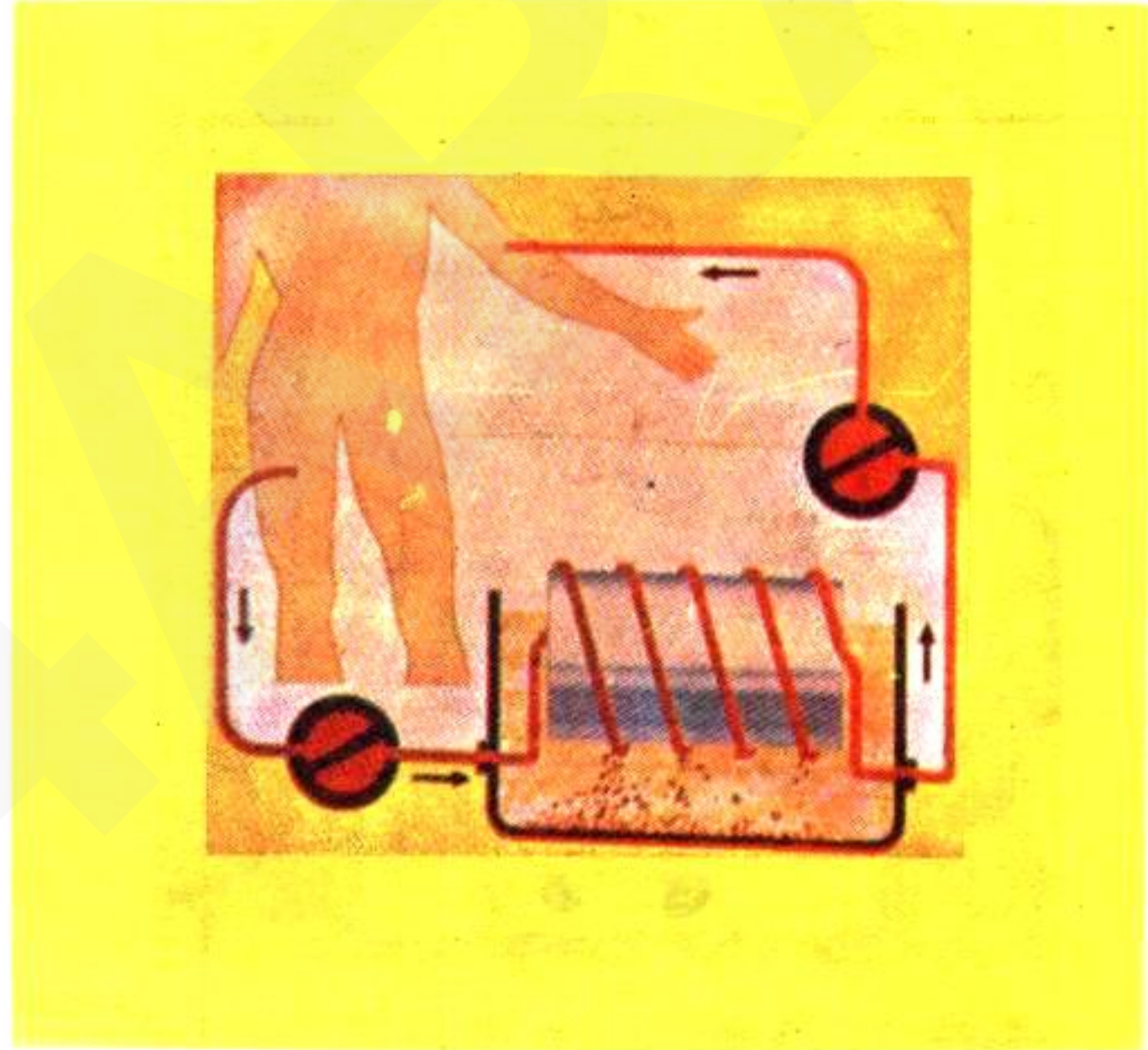
## بلورات أملاح البول



عندما تتجمع بلورات الاملاح البولية على شكل بلورة كبيرة تكون ما ندعوه الحصوة البولية



عندما تتبلور أملاح البول فان البلورات تتخذ مثل هذه الأشكال وعندما يقال إن مع الشخص (رمل) . وإذا تجمعت هذه البلورات لتكون بلورة أو بلورات كبيرة قيل إن الشخص عنده (حصوة) أو (حصوات) بولية .

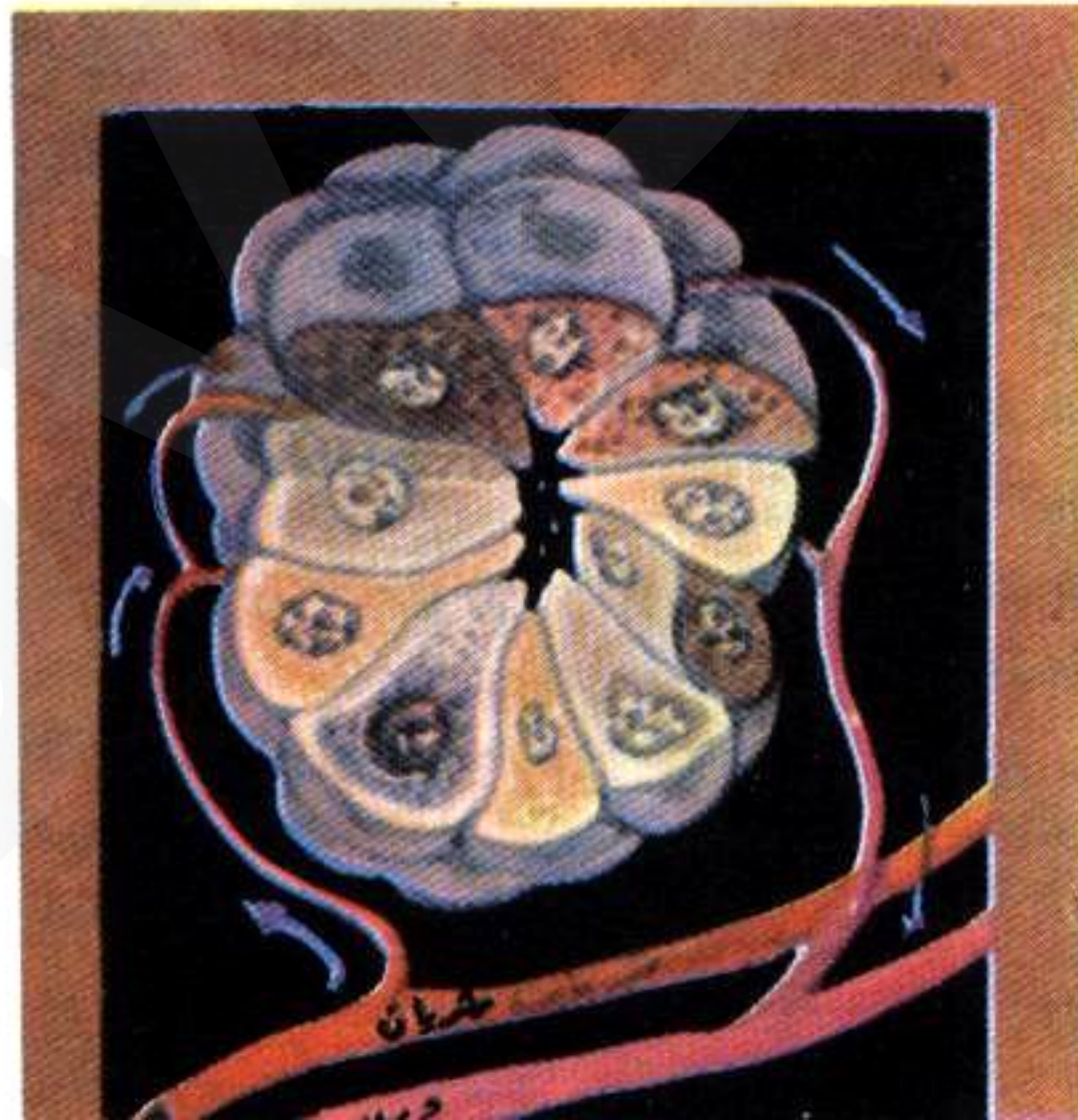
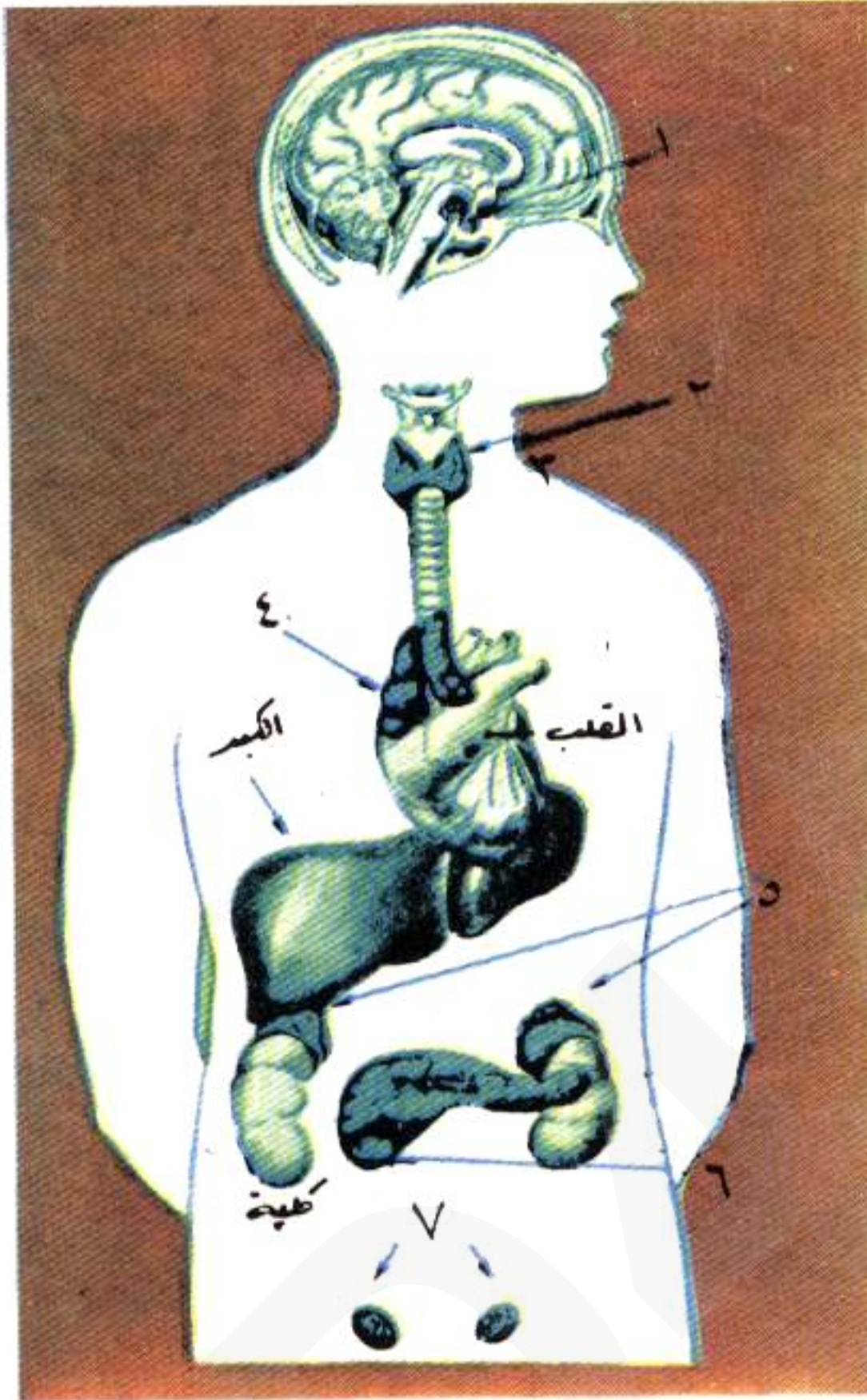


عندما تتوقف الكلية عن عملها لسبب من الاسباب فان بالامكان زراعة كلية من انسان آخر . أو تركيب كلية صناعية . وتعمل هذه الكلية الصناعية بخاصية الانتشار الغشائي (الخاصية الاسموزية) حيث يتم ترشيح جزئيات الفضلات صغيرة الحجم الذائبة في محلول خاص وتم العملية بالشكل التالي :

- 1 - يتجه الدم الشرياني الى مضخة تدفع الدم الى انبوبة مغمورة في سائل خاص (مرشح الكلية الصناعية) والانبوبة مصنوعة من غشاء شبه منفذ .
- 2 - ترشح في هذا السائل جزئيات الفضلات الصغيرة القابلة للذوبان خلال الغشاء شبه المنفذ للانبوبة .
- 3 - يتابع الدم دورته الى مضخة ثانية ومن ثم الى القلب عبر الأوردة .

يتألف جهاز الغدد الصماء من غدد ليس لها قنوات وتفرز افرازاتها في الدم مباشرة - وتعرف المواد التي تفرزها بالهورمونات (Hormones) والهورمون وسيط كيميائي يؤثر على التفاعلات الكيميائية في خلايا انسجة الجسم . ولكل هرمون عمل خاص وتأثير معين على عضو أو أكثر من أعضاء الجسم . والهورمونات لا تحدث أي رد فعل في خلايا الانسجة ولكنها تنظم ردود الفعل والعمليات الجارية .

والغدد الصماء بوجه عام تتحكم في جميع الاعمال التي يقوم بها الجسم عن طريق الهورمونات التي تفرزها وينقلها الدم الى الأماكن التي تؤثر فيها .



## جهاز الغدد الصماء

- ١ - الغدة النخامية
- ٢ - الغدة الدرقية
- ٣ - الغدة الجاردرقية
- ٤ - الغدة الزعترية
- ٥ - الغدة الكظرية  
(فوق الكلوية)
- ٦ - غدة البنكرياس  
(لانجرهانس)
- ٧ - الغدد التناسلية

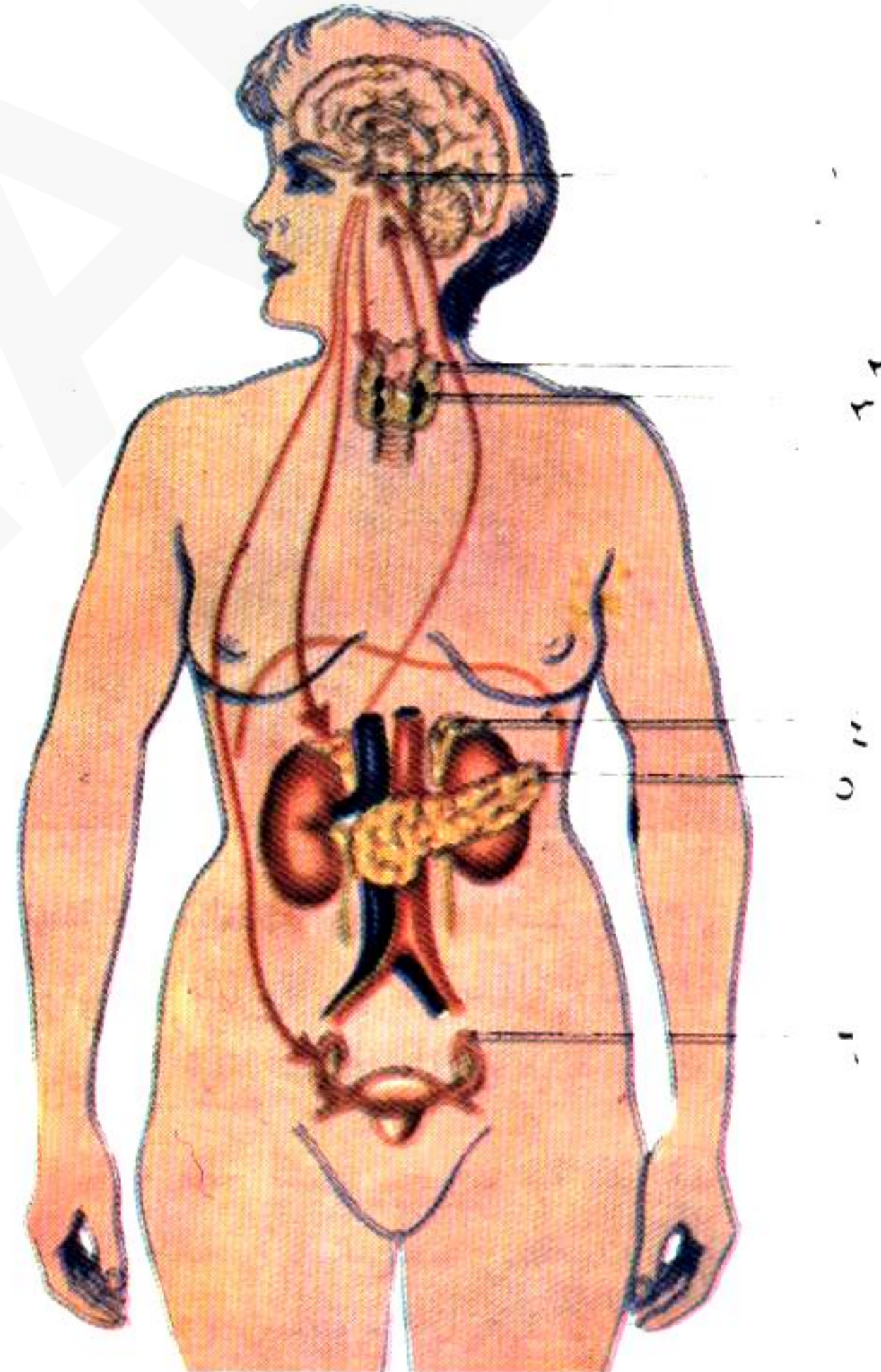
الغدد الصماء تفرز افرازاتها في الدم مباشرة وهذه الافرازات تسمى الهورمونات .

## الغدة النخامية

جسم صغير يزن حوالي 1/4 جم ويقع في قاعدة الدماغ وتتكون من فصين: أمامي (Anterior pituitary) وخلفي (Posterior pituitary) ويقع بينهما فص أوسط . وتتصل الغدة النخامية بالجهاز العصبي الرئيسي عن طريق اتصال الفص الخلفي منها بأسفل الدماغ بجسم تحت السرير (Hypothalamus). والغدة النخامية مهمة جداً وذلك لتأثيرها المباشر وغير المباشر على بعض العمليات الحيوية الجارية في الجسم . ويوضح الرسم تأثير الغدة النخامية على بقية الغدد الصماء .

يفرز الفص الأمامي للغدة النخامية هورموناً منشطاً للنمو يؤثر على نمو العضلات والعظام كما يؤثر على تمثيل المواد الكربوهيدراتية والدهون . كما يفرز الفص الأمامي هرمونات منشطة للغدة الدرقية والغدة الكظرية والغدد التناسلية (المبيض والحصىة) وكذلك لغدد الحليب في الثديين .

أما الفص الخلفي فيفرز هورموناً يعمل على رفع ضغط الدم وإعادة امتصاص الماء من الأنابيب البولية في الكليتين ، كما يفرز هورموناً يؤثر على لون البشرة وهورموناً ينشط ادرار الحليب .



### الغدد الصماء عند الانثى :

- ١ - الغدة النخامية
- ٢ - الغدة الدرقية
- ٣ - الغدة الجاردرقية
- ٤ - الغدة الكظرية
- ٥ - البنكرياس ( جزر - لانجرهانس )
- ٦ - المبيضان

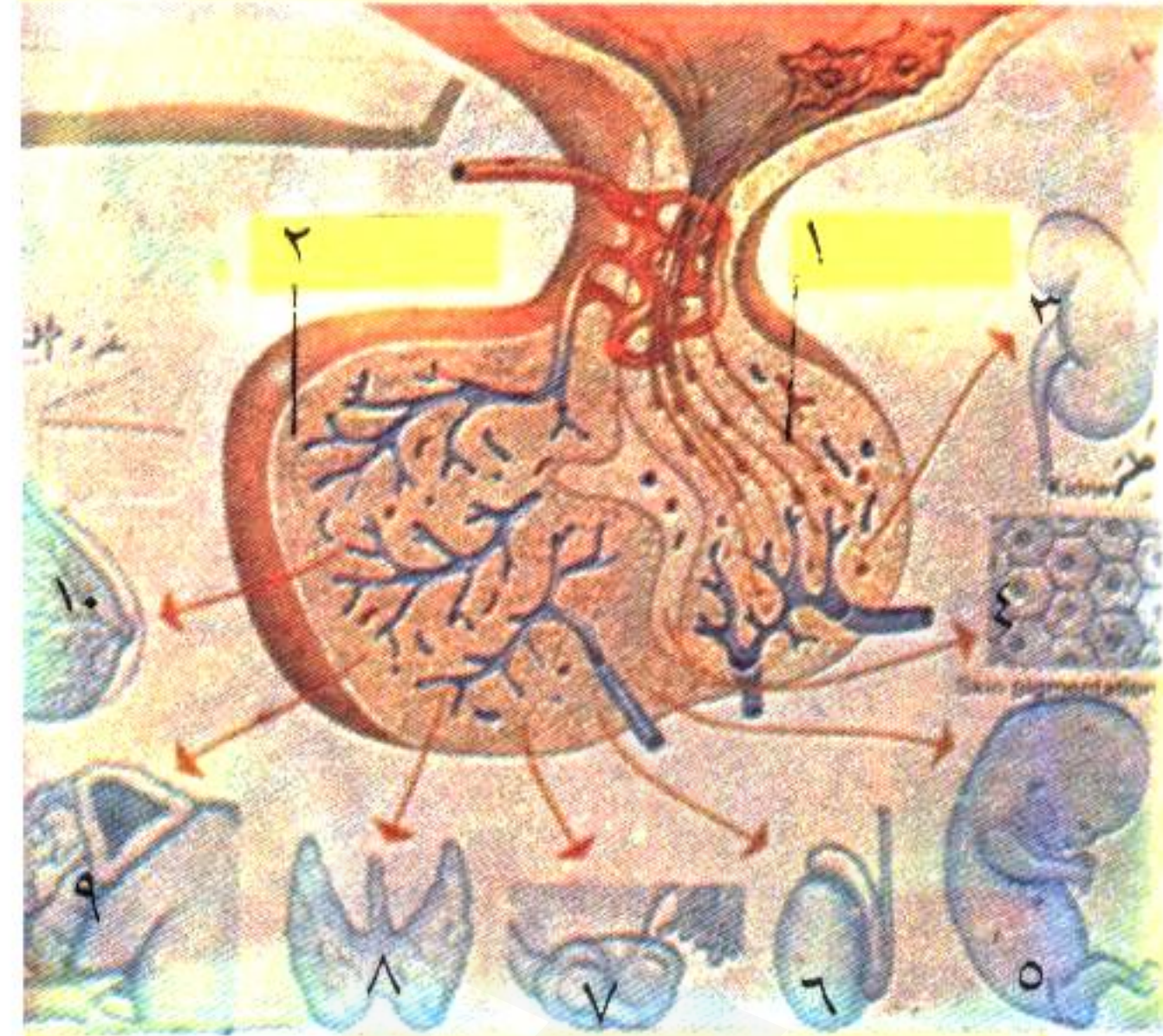


الولادة ، كما ينشط انقباض عضلات الرحم وبذلك يساعد على أن تكون الولادة طبيعية .

وإذا زاد افراز الغدة النخامية فان الهرمون المنشط للنمو يؤدي الى زيادة في الطول بشكل واضح؛ فالشخص الظاهر في الصورة يبلغ طوله حوالي ٨ أقدام وهذا بسبب ازدياد نشاط غدته النخامية



↑ اثر ازدياد نشاط الغدة النخامية في افرازات الهرمون المنشط للنمو



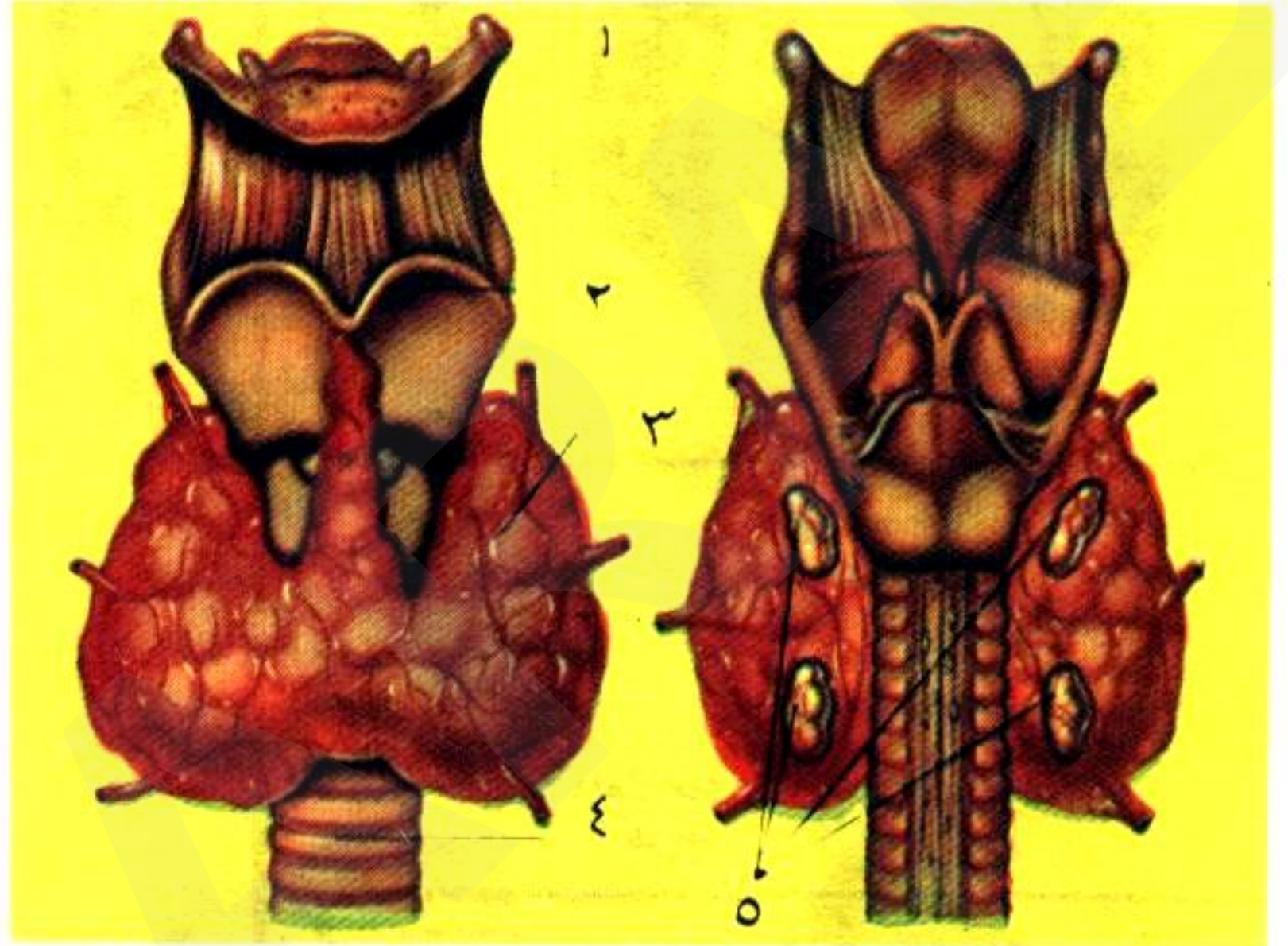
#### أثر هرمونات الغدة النخامية

- ١ - الفص الخلفي
- ٢ - الفص الأمامي
- ٣ - كلية
- ٤ - الجلد
- ٥ - النمو
- ٦ - خصية
- ٧ - مبيض
- ٨ - الغدة الدرقية
- ٩ - الغدة الكظرية
- ١٠ - غدد الحليب

## الغدة الدرقيّة

يوضح شكل ٣ موضع الغدة الدرقيّة من الجسم - وتتكون من جزئين متصلين ببعضهما بواسطة حزمة من الانسجة تسمى البرزخ (Isthmus) تفرز هذه الغدة هرمون التيروكسين (الدرقين) (Thyroxine) الذي ينظم عملية التحول الغذائي أي ينظم مدى استفادة الانسان من الغذاء الذي يتناوله .

أما الغدة الجاردرقية (Parathyroid) فتقع على سطح الغدة الدرقيّة الخلفي كما هو واضح في شكل ٣ وهذه الغدة مسؤولة عن تنظيم تمثيل المعادن في الجسم وخاصة الكالسيوم؛ وإذا قل افراز هذه الغدة فان الانسان قد يصاب بتقلصات عنيفة في العضلات تؤدي الى الموت .



- ١ - لسان المزمار .
- ٢ - الغضروف الدرقي .
- ٣ - الغدة الدرقيّة .
- ٤ - القصبة الهوائية .
- ٥ - الغدد الجاردرقية .

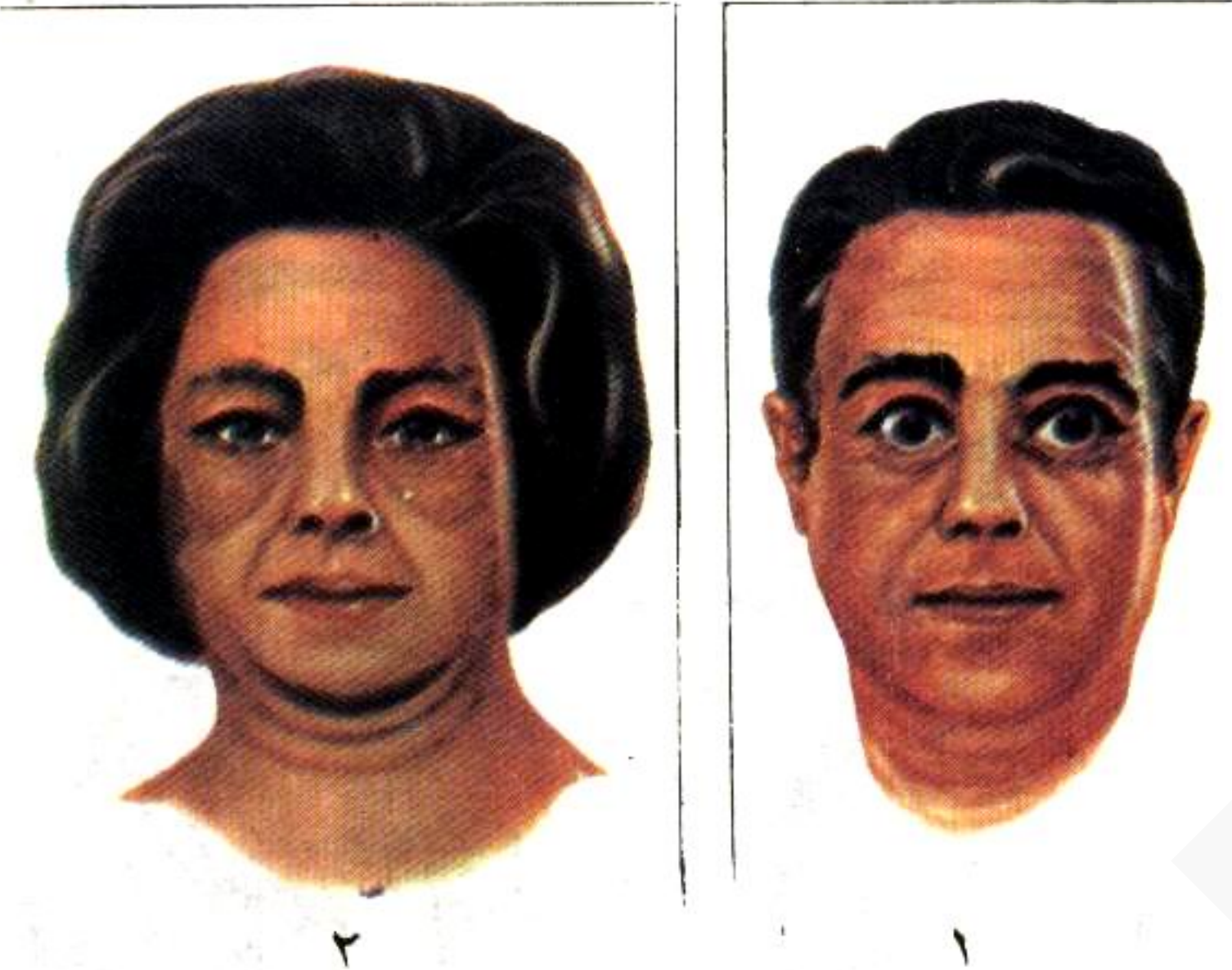إذا قل افراز هرمون التيروكسين فإن الانسان يصاب بمرض يعرف بالمكسيديما (Myxoedema) ومن أعراضه سمك الجلد وزيادة خشونته ، وانخفاض في درجة الحرارة وببطء الدورة الدموية وضعف عام والاصابة بالبله (شكل ١ أ).

أما إذا زاد افراز هرمون التيروكسين فتنشأ حالة مرضية تسمى التسمم بالتايروكسين (Thyrotoxicosis) ويكون المصاب في هذه الحالة شراً بينما تزداد عملية احتراق المواد الغذائية ويصاب الشخص بححوظ في عينيه وانتفاخ بسيط للغدة الدرقيّة .

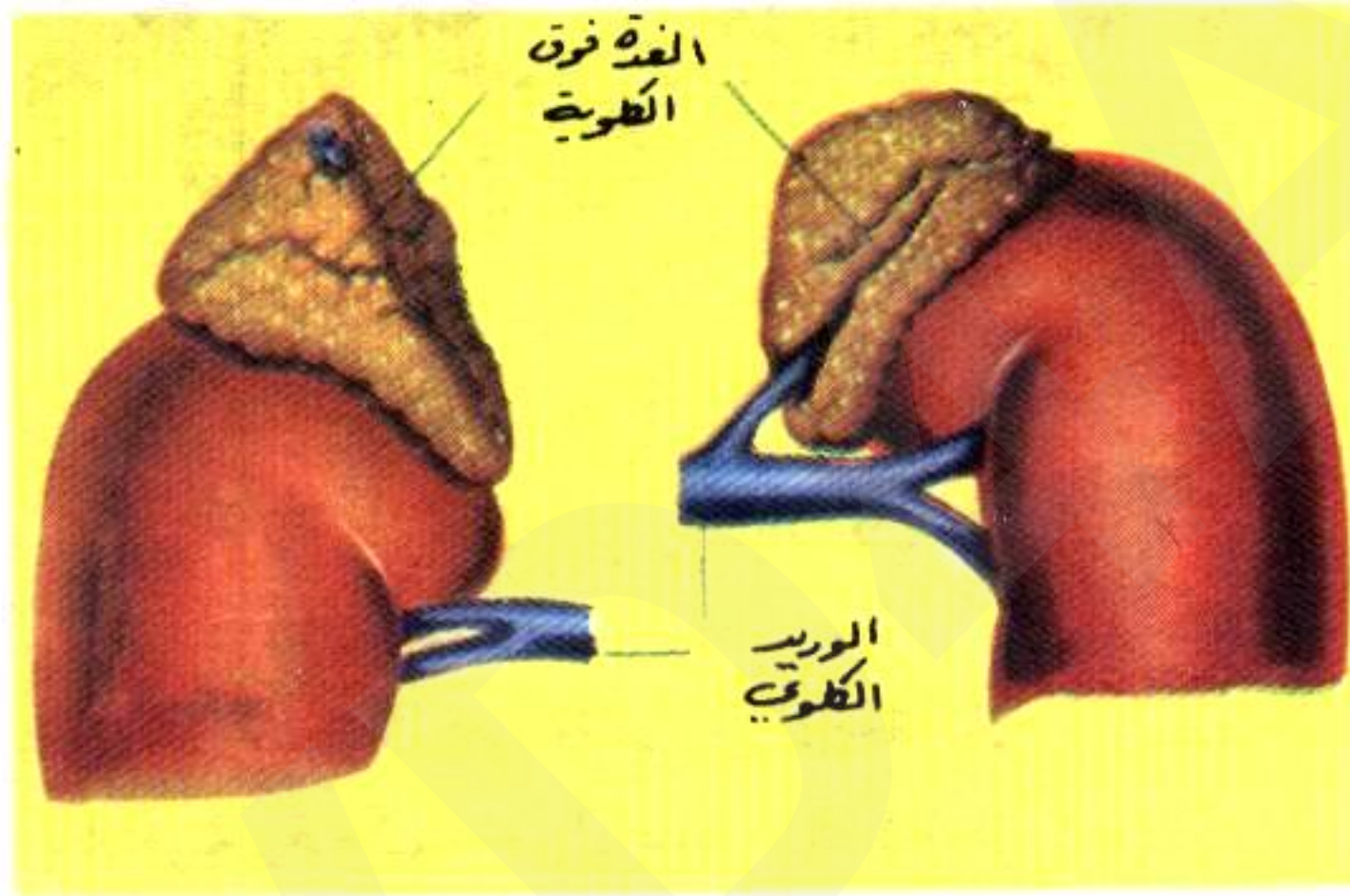
تعرض الغدة الدرقيّة للتضخم وتنشأ حالة مرضية تسمى (Goitre) وذلك عند نقص عنصر اليود في غذاء الانسان نظراً لان اليود من مكونات هرمون التيروكسين ويمكن تلاقي هذه الظاهرة باضافة اليود الى ملح الطعام .

-توجد في الطرف العلوي للكلى وتزن حوالي ٤ جم وتتكون من قسمين داخلي ويسمى النخاع (Medulla) وخارجي ويسمى القشرة (Cortex). يفرز النخاع هرمون الادرنالين والذي يسمى أحياناً بهرمون النجدة ، ويعمل هذا الهرمون على زيادة ضغط الدم ودقات القلب وسرعة جريان الدم وازدياد التنفس وتوسيع حدقة العين كما يقوم هذا الهرمون بتقليل حركة الامعاء .

## الغدة الكظرية



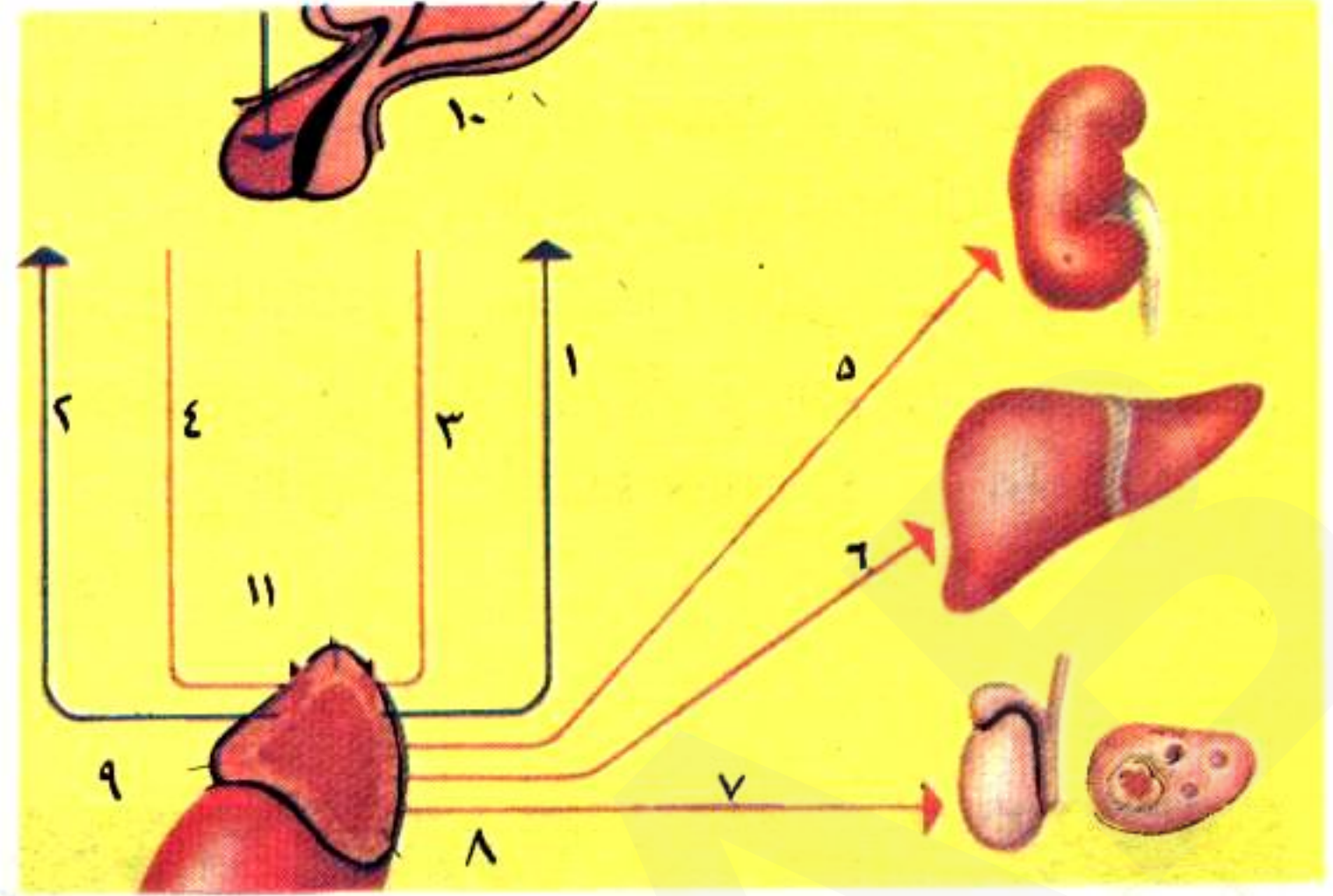
- ١ - شخص مصاب بالتايروتوكسيكوزين  
٢ - سيدة مصابة بمرض المكسيديما .



موضع الغدة فوق الكلوية

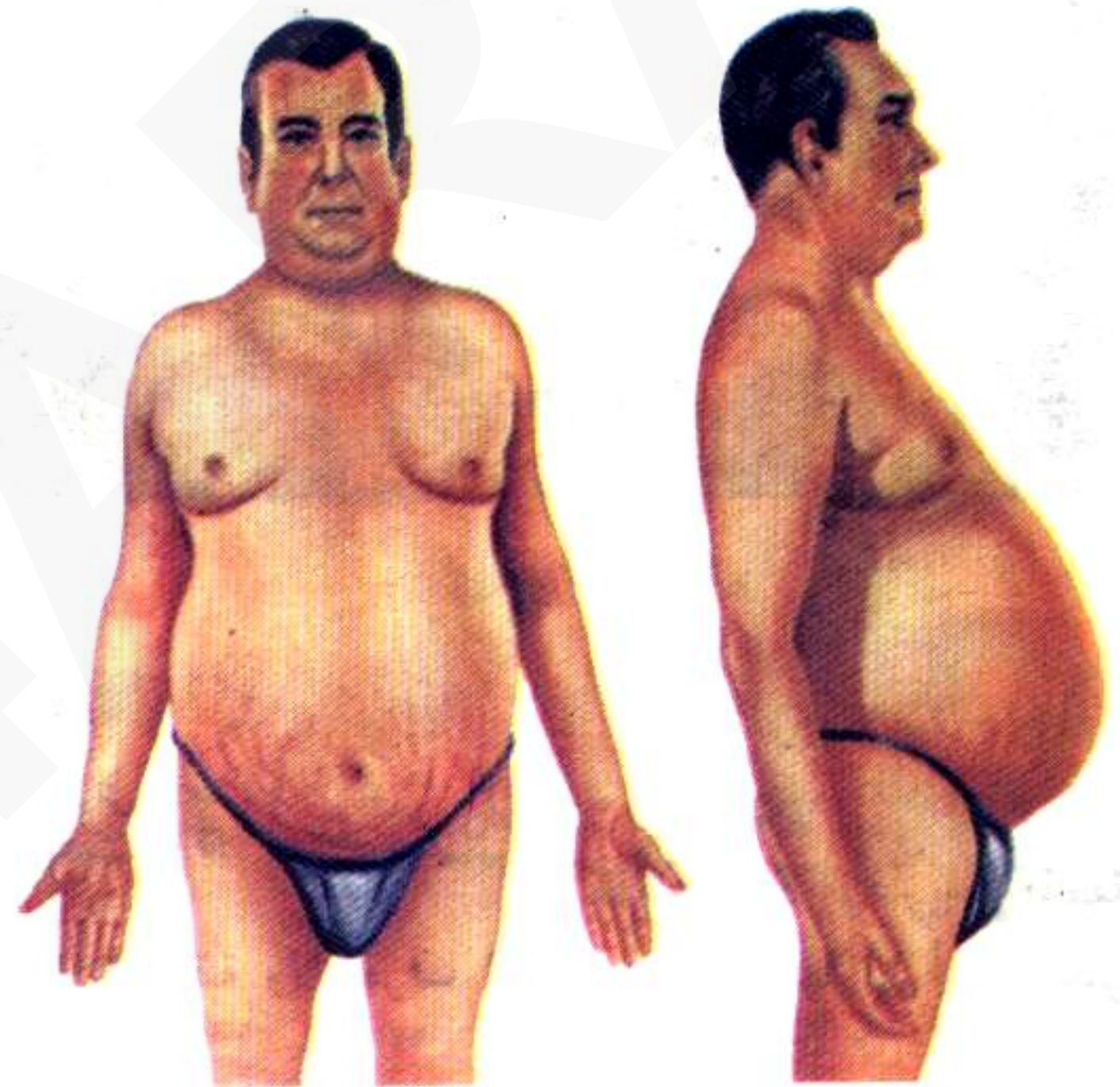تفرز القشرة للغدة الكظرية مجموعة من الهرمونات مهمة جداً للحياة ولذلك فإن استئصال هذه الغدة يؤدي الى الوفاة . وأهم الهرمونات التي تفرزها القشرة هرمون الكورتيزون (Cortisone)

الذي يحافظ على التوازن بين الماء والاملاح في الجسم - وهو ضروري لعمليات التحول الغذائي واحداث المناعة في الجسم كما أن له علاقة في العمل العقلي. ومجموعة الهرمونات التي تفرزها القشرة تقسم الى ثلاثة أقسام :



- ١ و ٢ - إرتفاع نسبة الكورتيكوستيرويدات في الدم .
- ٣ و ٤ - انخفاض نسبة الكورتيكوستيرويدات في الدم .
- ٥ - توازن الماء والملح في الجسم .
- ٦ - تمثيل المواد الكربوهيدراتية .
- ٧ - التأثير على عمل الغدد التناسلية .
- ٨ - التأثير على بشرة الغدد الدرقية .
- ٩ - التأثير على الغدة الجاردرقية .
- ١٠ - التأثير على الغدة النخامية .
- ١١ - مكان إنتاج الكورتيكوستيرويدات

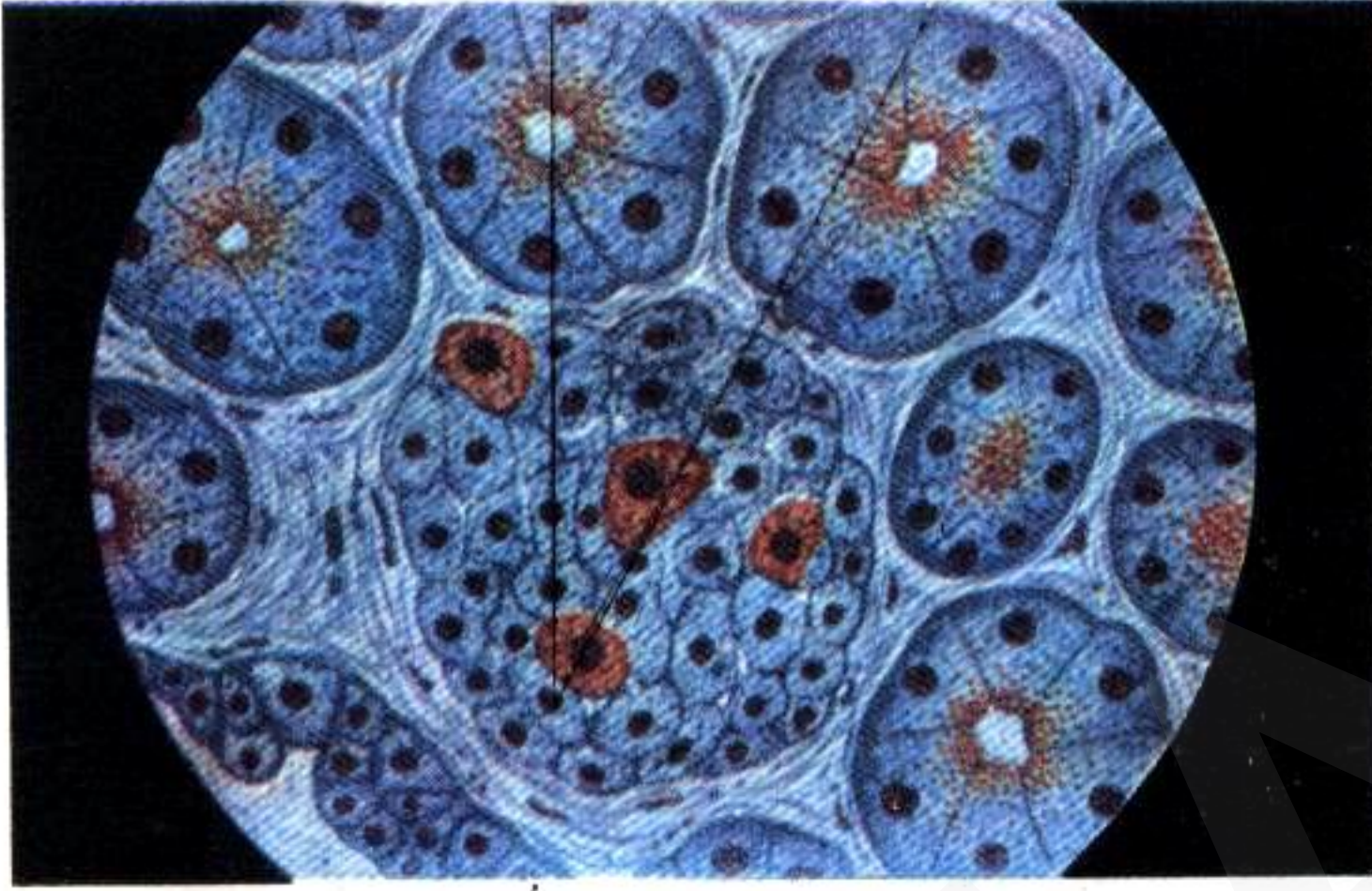
➔ فرد مصاب بمرض كستنج



- ١ - قسم مختص بالاملاح والماء ( Salt and water metabolism )
  - ٢ - قسم مختص بالتحول الغذائي ( Carbohydrate metabolism )
  - ٣ - قسم مختص بالجنس والتطور الجنسي ( Sex Functions )
- ان زيادة نشاط الغدة الكظرية يؤدي الى مرض يعرف بمرض كستنج ، ومن أعراضه ضعف الاطراف وزيادة السمنة في منطقة البطن وكثافة الشعر - والاصابة بمرض السكري وزيادة ضغط الدم .

## البنكرياس

— غدة قنوية تفرز انزيمات هاضمة وفيها أنسجة غدة صماء موزعة في مجموعات تسمى جزر لانجرهانس . وتوجد البنكرياس في انثناء الاثني عشري وتفرز انزيمات هاضمة فيه . كما أنها تفرز من جزر لانجرهانس هرمون الأنسولين الذي يعمل على تنظيم تأكسد السكر وتمثيله ، لذا فإن قلة هذا الهرمون تسبب عدم تأكسد السكر وتراكمه في الدم مما يزيد من نسبته في البول فيحدث مرض البول السكري ( Diabetes ) كما يفرز البنكرياس من خلايا ألفا ( Alpha Cells ) هرمون الجلوكاجون ( Glucagon ) الذي يعمل على تحويل الجللايكوجين في الكبد الى سكر في الدم أي يعمل كمهدد للانسولين الذي يجعل أكسدة هذا السكر في خلايا الانسجة ممكناً .

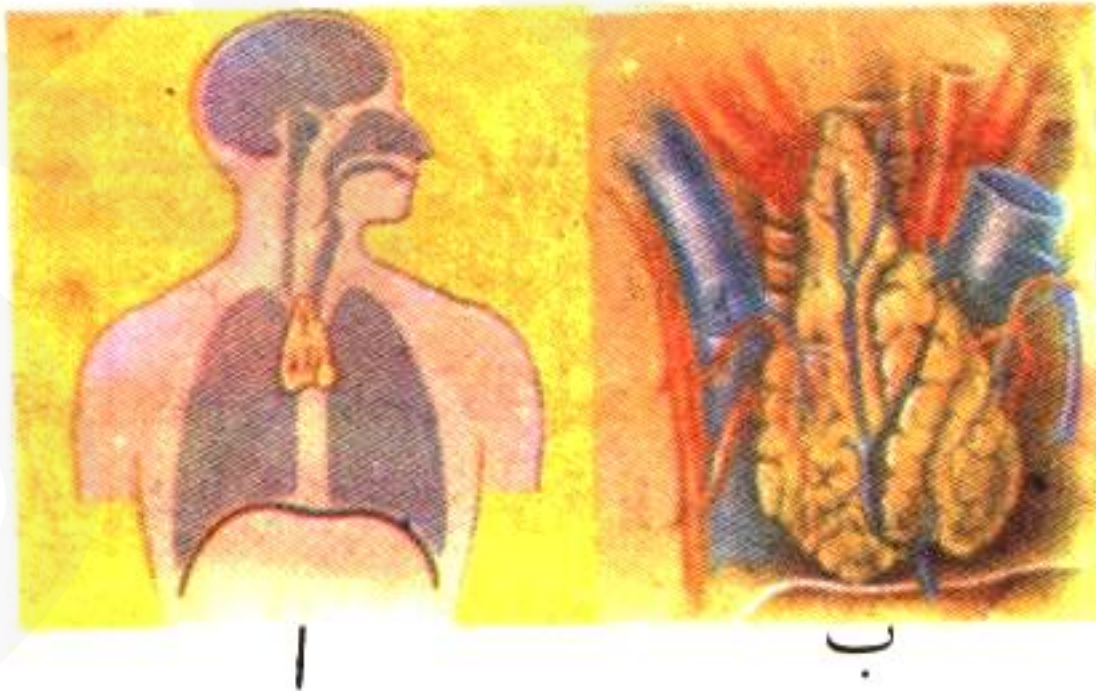

### قطاع عرضي في غدة البنكرياس

- ١ - خلايا ألفا
- ٢ - الحويصلات البنكرياسية
- ٣ - جزر لانجرهانس
- ٤ - نسيج ضام

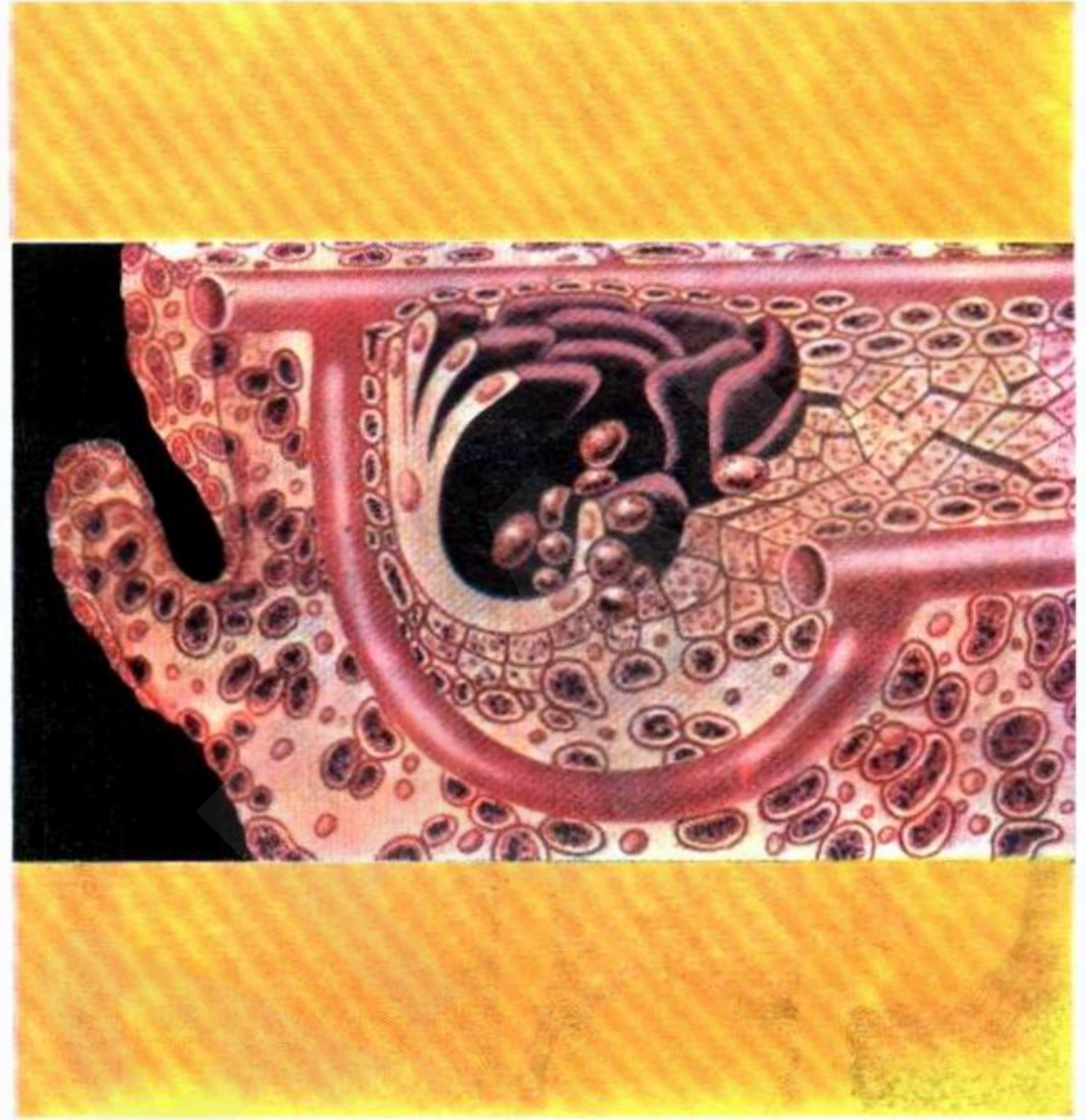
## الغدة الزعترية

تقع الغدة الزعترية في المنطقة السفلية للرقبة ولا يعرف الكثير عن وظيفتها الا أنها تضم



- أ - موقع الغدة الزعترية
- ب - الغدة الزعترية والاعوية الدموية التي تتصل بها

و تتلاشى بعد البلوغ ولهذا يعتقد أن لها علاقة بالتطور الجنسي كما أنها مركز لتكوين نوع من الكريات البيضاء الدموية ( Lymphocytes )، وهذه لها دور كبير في الدفاع عن الجسم . وقد لوحظ عند استئصال هذه الغدة ، انخفاض تكوين الاجسام المضادة وهي من أقوى أسلحة الدفاع في الجسم ضد الميكروبات .



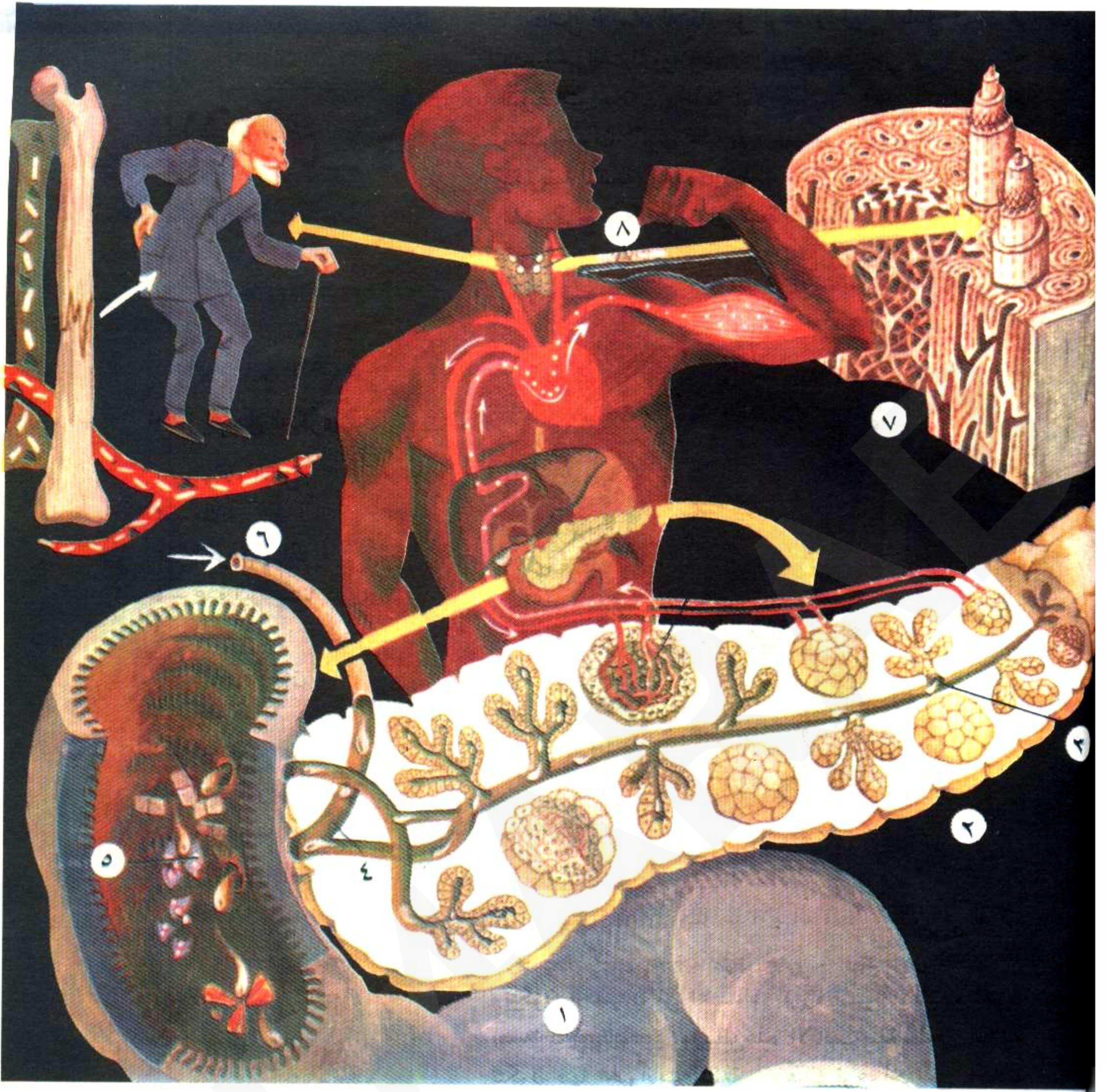
▶ قطاع عرضي في الغدة الزعترية

## الغُدُّ الثَناسِلِيَّة

تفرز الغدد التناسلية ( المبيضان (Ovaries) والخصيتان ( Testes ) هرمونات ضرورية جداً في عملية التناسل وإظهار الصفات الانثوية والذكورية الثانوية والابقاء عليها .

ملاحظة : تفرز الطبقة السطحية للمعدة والأمعاء هرمونات تعمل على إثارة الغدد المفرزة للإنزيمات الهاضمة والاحماض المتعلقة بالهضم أيضاً .



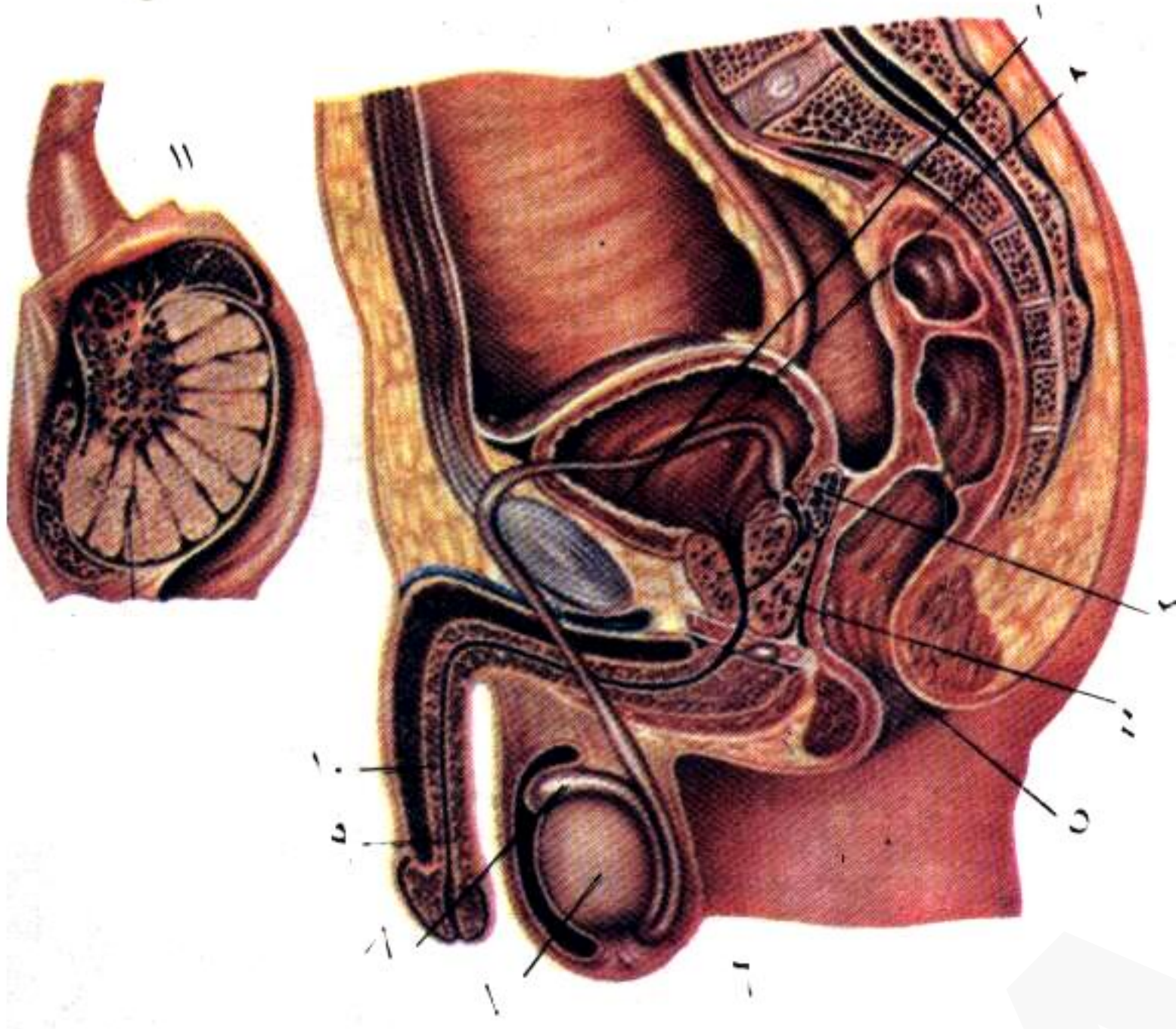


يوضح الشكل موضع الغدة الجاردرقية اذ تقع أعلى الغدة الدرقية من الخلف وتعمل هورموناتها على حفظ توازن الكالسيوم والفوسفور بين الدم والعظام . كما يتضح في الشكل غدة البنكرياس وجزر لانجرهانس التي تعمل على افراز هرمون الانسولين علاوة على افراز البنكرياس للانزيمات الهاضمة الاخرى في الاثني عشر .

- ١ - الاثنا عشري
- ٢ - قطاع عرضي في البنكرياس
- ٣ - عصارة هاضمة
- ٤ - القناة الصفراوية البنكرياسية
- ٥ - بروتين
- ٦ - القناة الصفراوية
- ٧ - تركيب العظم
- ٨ - الغدة الجاردرقية



يتناسل الانسان للإبقاء على نوعه. والجهاز التناسلي في الذكر ينتج الحيوانات المنوية (Sperms) والجهاز التناسلي في الأنثى ينتج البويضات (Ova) وإذا ما تم الاخصاب (Fertilization) (اي اتحاد الحيوان المنوي بالبويضة) يتكون الزيجوت (Zygote) (البويضة الملقحة) وهذه، بالانقسام المتتالي، تعطي الجنين (Embryo) الذي يخرج طفلا بعد حوالي تسعة شهور .



### الجهاز التناسلي الذكري

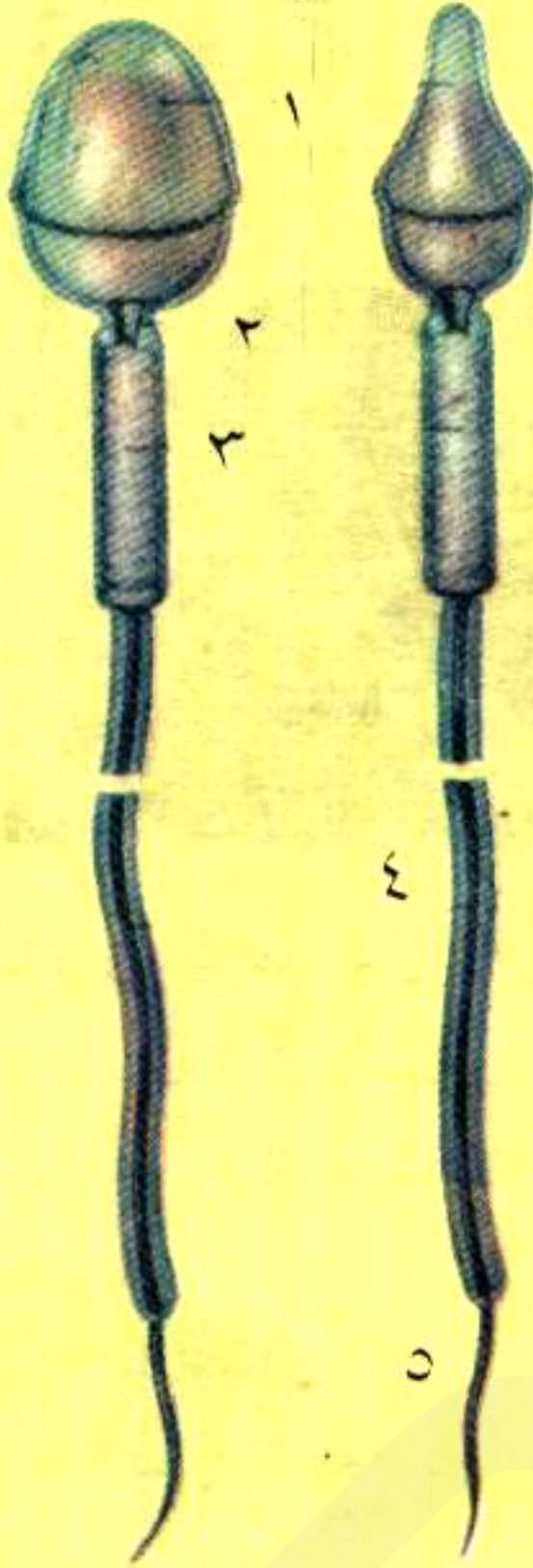
- ١ - الوعاء الناقل
- ٢ - المثانة
- ٣ - الحويصلة المنوية
- ٤ - غدة البروستاتا
- ٥ - المستقيم
- ٦ - كيس الصفن
- ٧ - خصية
- ٨ - البربخ
- ٩ - القناة البولية التناسلية
- ١٠ - القضيب
- ١١ - الانابيب البولية

الخصيتان (Testes) هما غدتا التناسل الأساسيتان في الذكر يحيط بهما كيس جلدي مرن يسمى كيس الصفن (Scrotum) وتتكون الخصيتان من اعداد كبيرة من الانابيب المنوية (Seminiferous tubules)، ويبطن هذه الانابيب طبقة سطحية ثلاثية تتكون فيها الحيوانات المنوية . وهناك نوع آخر من الخلايا تعرف بخلايا سرتولي (Sertoli) تقوم بافراز مادة غذائية للحيوانات المنوية . ويفصل الأنابيب المنوية بعضها عن بعض نسيج من خلايا بينية (Interstitial cells) كما تفرز الخصيتان هرمون الذكورة، التستسترون (Testosterone) المسؤول عن اظهار صفات الذكورة الثانوية .

تتجمع الأنابيب المنوية لتكون الأوعية الصادرة (Vasa dfferentia) وهذه تؤدي الى البربخ (Epididymis) . ويقوم البربخ بتخزين الحيوانات المنوية بعد تكوينها حتى تنضج .

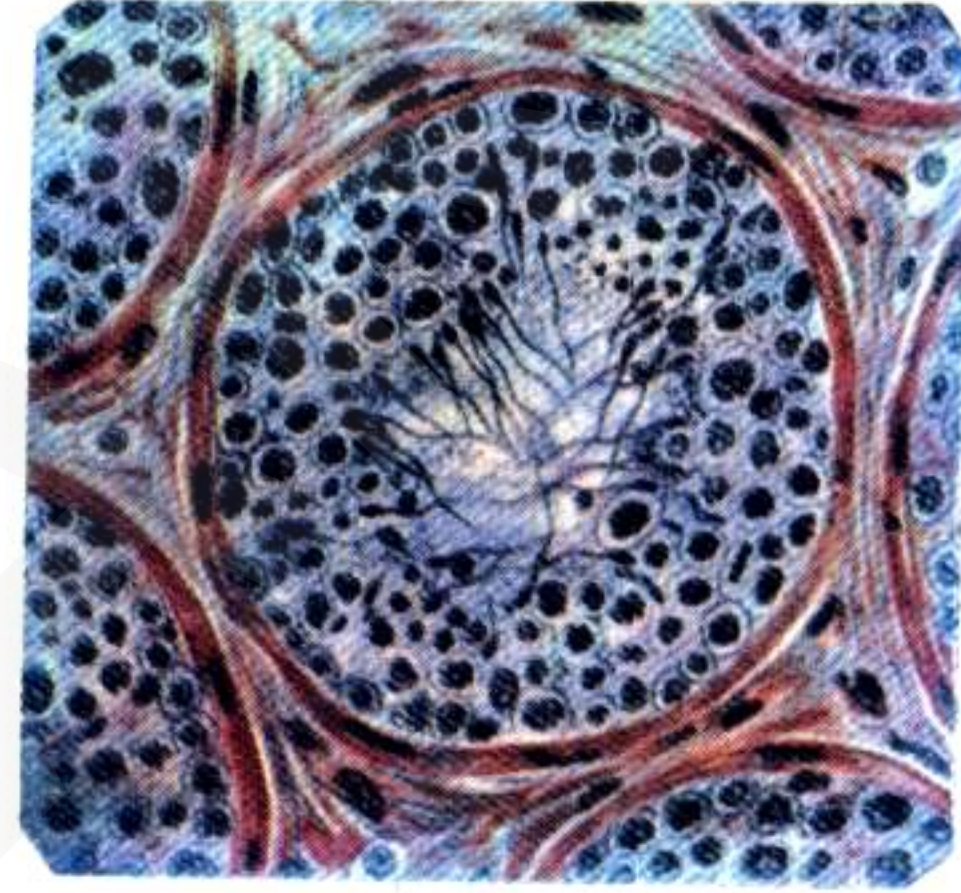
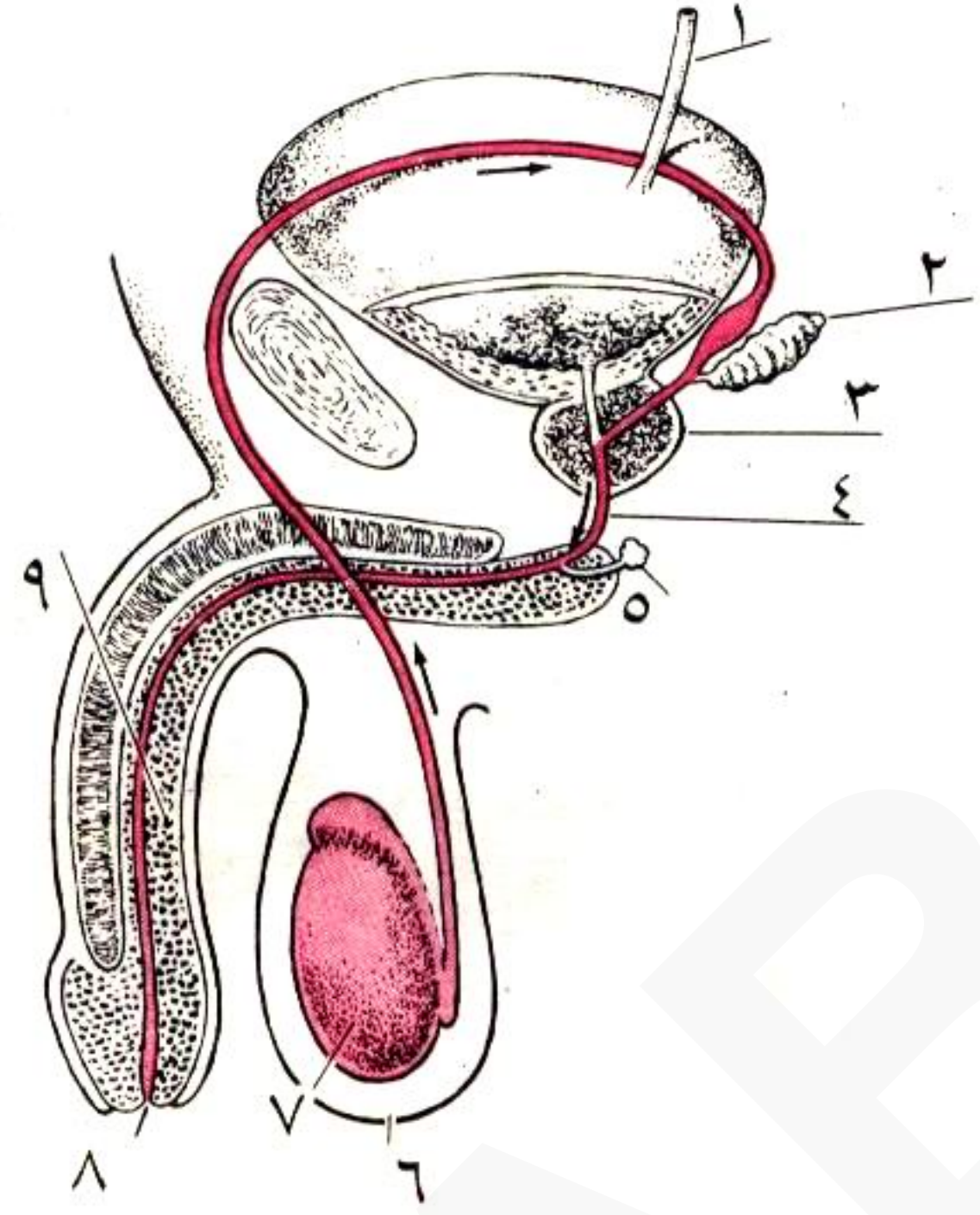
يلي البربخ قناة تعرف بالوعاء الناقل (Vas deferens) الذي يعود من الخصية الى البطن وينتهي بمحاذاة المثانة ليعود فيتصل

- ١ - حالب
- ٢ - الحوصلة المنوية
- ٣ - غدة البروستاتا
- ٤ - القناة البولية - التناسلية
- ٥ - غدة كوبر
- ٦ - كيس الصفن
- ٧ - خصية
- ٨ - قناة مجرى البول
- ٩ - القضيب



الحيوان المنوي للانسان :

- ١ - الرأس
- ٢ - العنق
- ٣ - المنطقة الوسطية
- ٤ - القطعة الرئيسية
- ٥ - المؤخرة

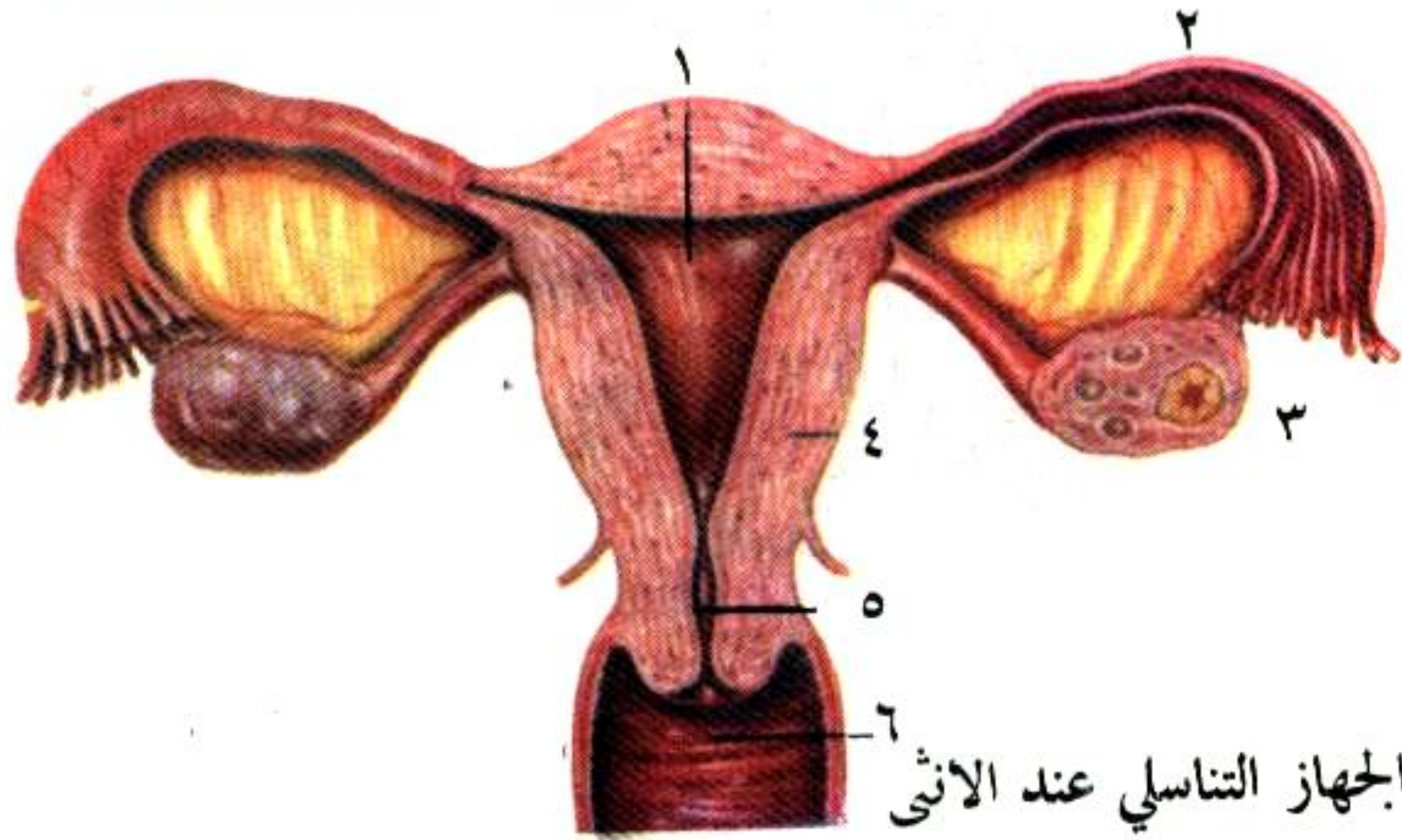


قطاع يوضح التركيب التشريحي للخصية

بالقناة البولية التناسلية (Urethra) وهذه تخرج من البطن عبر القضيب الى الخارج . وقبل اتصال الوعاء الناقل بالقناة البولية التناسلية يزداد حجمها قليلا وتكون انتفاخاً (Ampulla) وتصب في الوعاء الناقل غدد تفرز سائلا منويًا يكون الحجم الأكبر من السائل المنوي بالإضافة الى الحيوانات المنوية التي تفرزها الخصيتان وهذه الغدد هي :

الحويصلات المنوية (Seminal Vesicles) البروستاتا (Prostate gland) وغدتا كوبر (Cowper's glands)؛ وتساعد افرازات هذه الغدد على نقل الحيوانات المنوية كما أنها تحفظها من أي تغيير من الحموضة أو القلوية وتعمل أيضاً على تغذيتها في فترة اختزانها .

تعتبر العمليات التناسلية في الانثى اكثر تعقيداً منها في الذكر، ذلك أن الانثى تقوم بالاضافة الى تكوين البويضات وافراز الهرمونات، بالحمل والولادة، وما يتبع الحمل من تغذية الجنين ثم العناية بالمولود بعد ولادته حتى يصبح قادراً على الاعتماد على نفسه . ولذا فإن الجهاز التناسلي للانثى يشمل الغدد المفرزة للحليب .

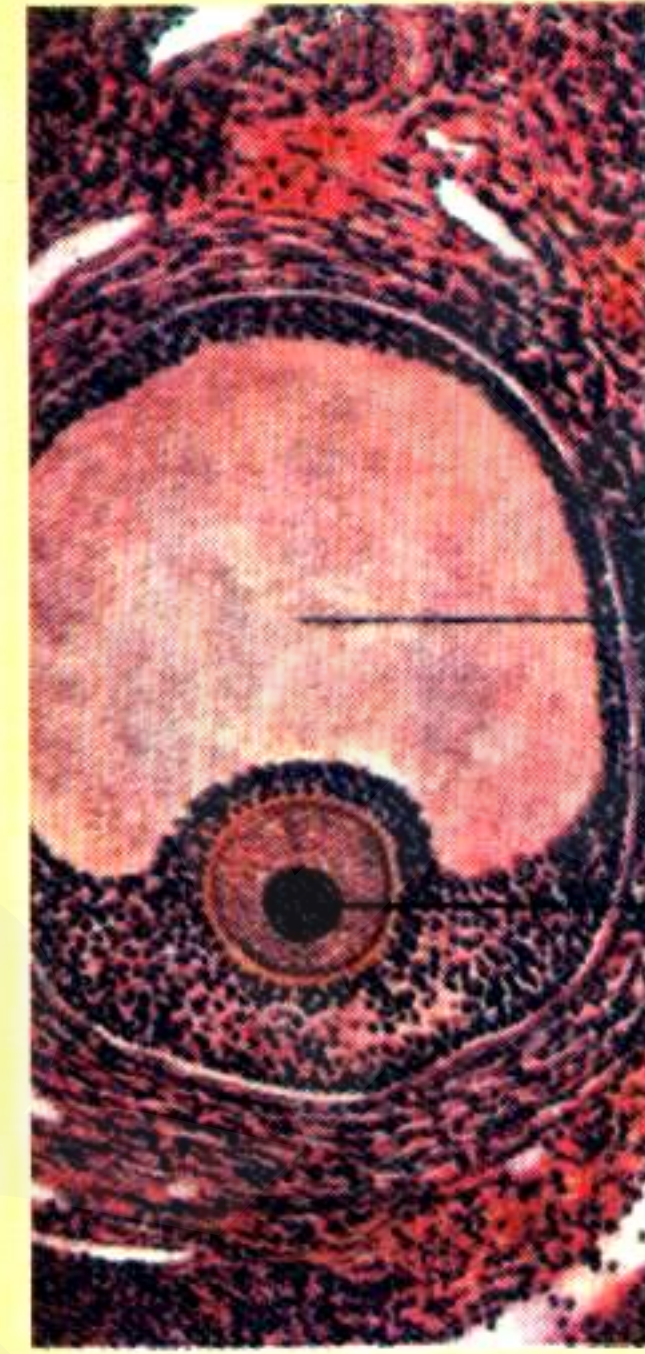


- الجهاز التناسلي عند الانثى
- ١ - الحجرة الرحمية .
  - ٢ - قناة فالوب .
  - ٣ - المبيض .
  - ٤ - الرحم .
  - ٥ - عنق الرحم .
  - ٦ - المهبل .

المبيضان هما عضوا التناسل الأساسيان ويقعان في الجزء الظهرى من تجويف البطن على جانبي العمود الفقري . ويتكون المبيض من طبقتين خارجية (القشرة) وداخلية (النخاع) وتتكون البويضات في الطبقة الخارجية داخل أجسام تسمى بالحويصلات (Follicles)؛ ومع نمو الحويصلات بفعل هرمون خاص ، تقترب من السطح مكونة حويصلة ناضجة تسمى حويصلة جرافيان (Graffian Follicle). أما الطبقة الداخلية فتحتوي على الأوعية الدموية الكبيرة والأعصاب والانسجة .

وعندما تخرج البويضة مرة كل ٢٨ يوماً من واحد من المبايض، وبتأثير الضغط المائي للحويصلة، تتجه الى القمع الذي يحيط بالمبيض. ويتصل القمع بقناة فالوب (Fallopian tube) التي تتصل بالرحم (Uterus) وهذا يحتوي على طبقة عضلية بها الياف طولية ودائرية تقوم بعدة تقلصات تساعد في صعود الحيوانات المنوية الى قناتي فالوب ، كما أن الحيوان المنوي قادر على الحركة بنفسه بتأثير حركة ذيله . ويبطن هذه الخلايا ، خلايا طلائية تحفي تحتها غدد مخاطية كثيرة. وللرحم عنق (Cervix) جدرانها سميقة يليه المهبل (Vagina) الذي يفتح الى الخارج بالفتحة التناسلية الخارجية .

## الجهاز التناسلي عند الانثى



قطاع في المبيض يبين الحوصلة :

- ١ - سائل الحوصلة .
- ٢ - حوصلة جرثومية .

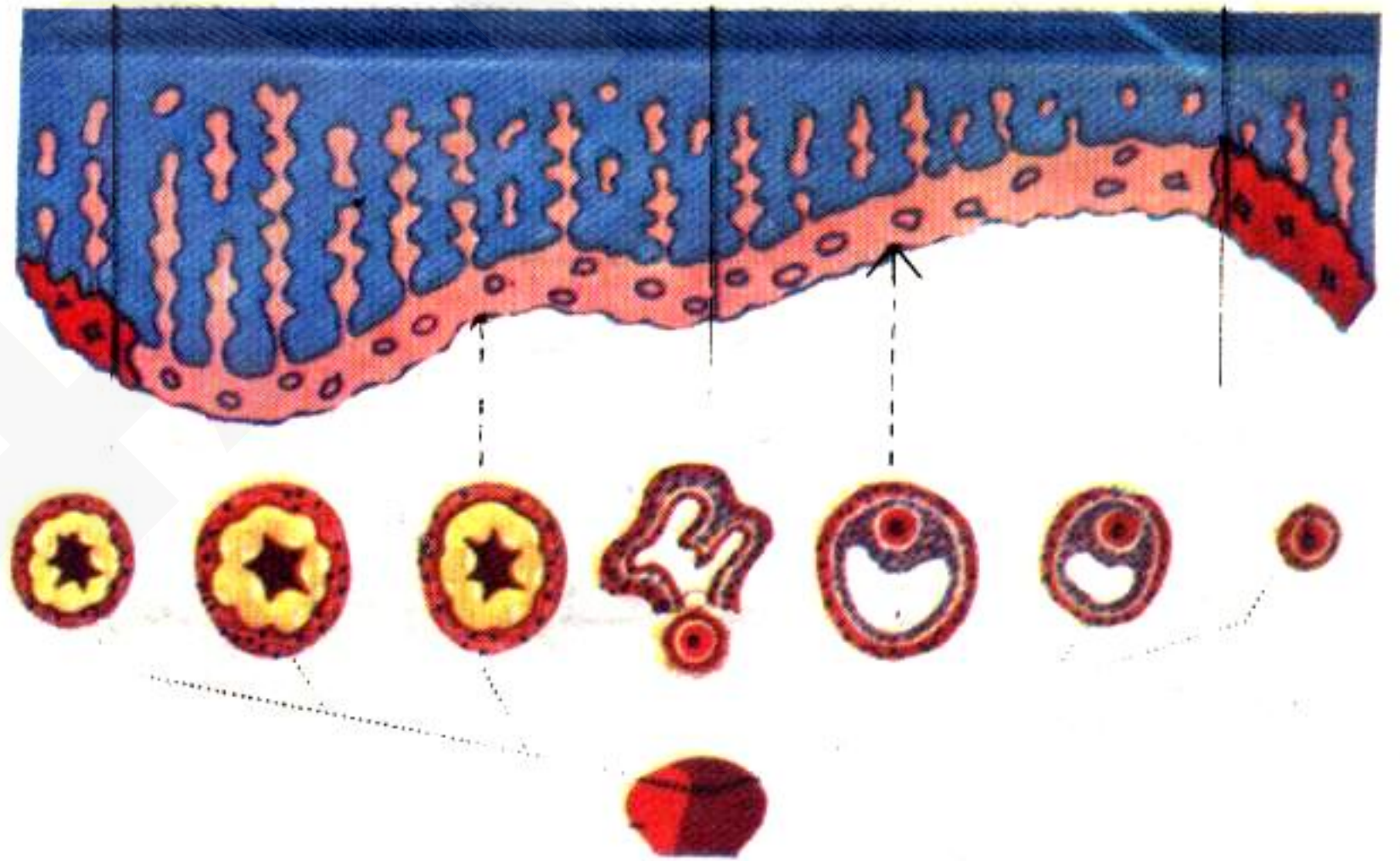
## التنظيم الدموي لدورة الطمث



إنقسام الخلية الملقحة

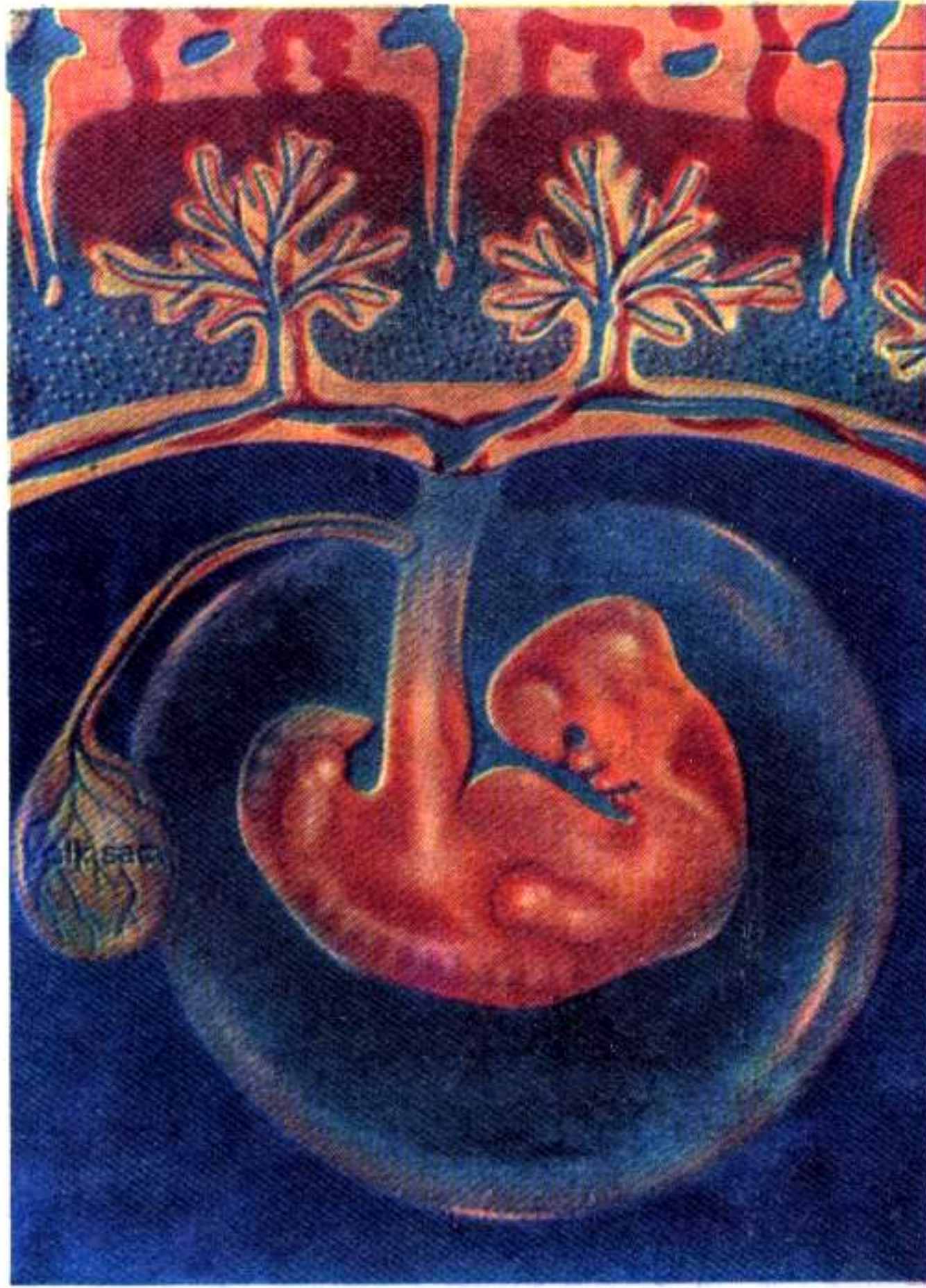يفرز الجزء الأمامي للغدة النخامية هرمون (Follicle Stimulating) (1) الذي يحفز الحويصلة على النمو ويعمل على نضجها ، وتسمى اذ ذاك بحويصلة جرافيان التي تعمل على افراز هرمون الايستروجين (Astrogen) الذي يحفز جدار الرحم على الاستعداد لاستقبال الجنين (البويضة الملقحة) . ويتم الاستعداد بتضخم الجدار وازدياد الأوعية الدموية وتضخم الغدد .

وبعد التبويض (Ovulation) أي خروج البويضة من الحويصلة ، يتكون من خلايا الحويصلة المهتمة حويصلة تحتوي على دم متجمد وتتطور لتكون الجسم الأصفر (Corpus luteum) . وفي حالة حدوث الاخصاب فإن الجسم الأصفر يكبر ويبقى طيلة الحمل ، ويفرز هرموناً خاصاً اسمه البروجسترون (Progesterone) الذي يمنع خروج بويضة أخرى ، واذا لم يحدث الحمل يتلاشى الجسم الأصفر ويتوقف افرازه وبذلك يتوقف تنشيط الرحم للاعداد لاستقبال البويضة الملقحة ، ويبدأ الجسم بامتصاص ما أعده في الرحم ولكنه في الانسان لا تكون سرعة الامتصاص كافية فيتساقط جزء من جدار الرحم المبطن وتنكسر الأوعية الدموية فتنزف وهذا ما يسمى بالطمث . أما في معظم الحيوانات الاخرى فإن سرعة امتصاص الجسم لما يزيد في الرحم استعداداً لاستقبال الجنين تكون كافية لامتصاص هذه الأنسجة الاضافية فلا يحدث طمث .



التنظيم الدموي لدورة الطمث

ويبدأ المبيض من جديد بحفز من الـ (F.S.H) بتكوين بويضة جديدة وتستغرق هذه الدورة حوالي ٢٨ يوماً (مرة من كل مبيض) .



## اتصال الجنين بالمشيمة

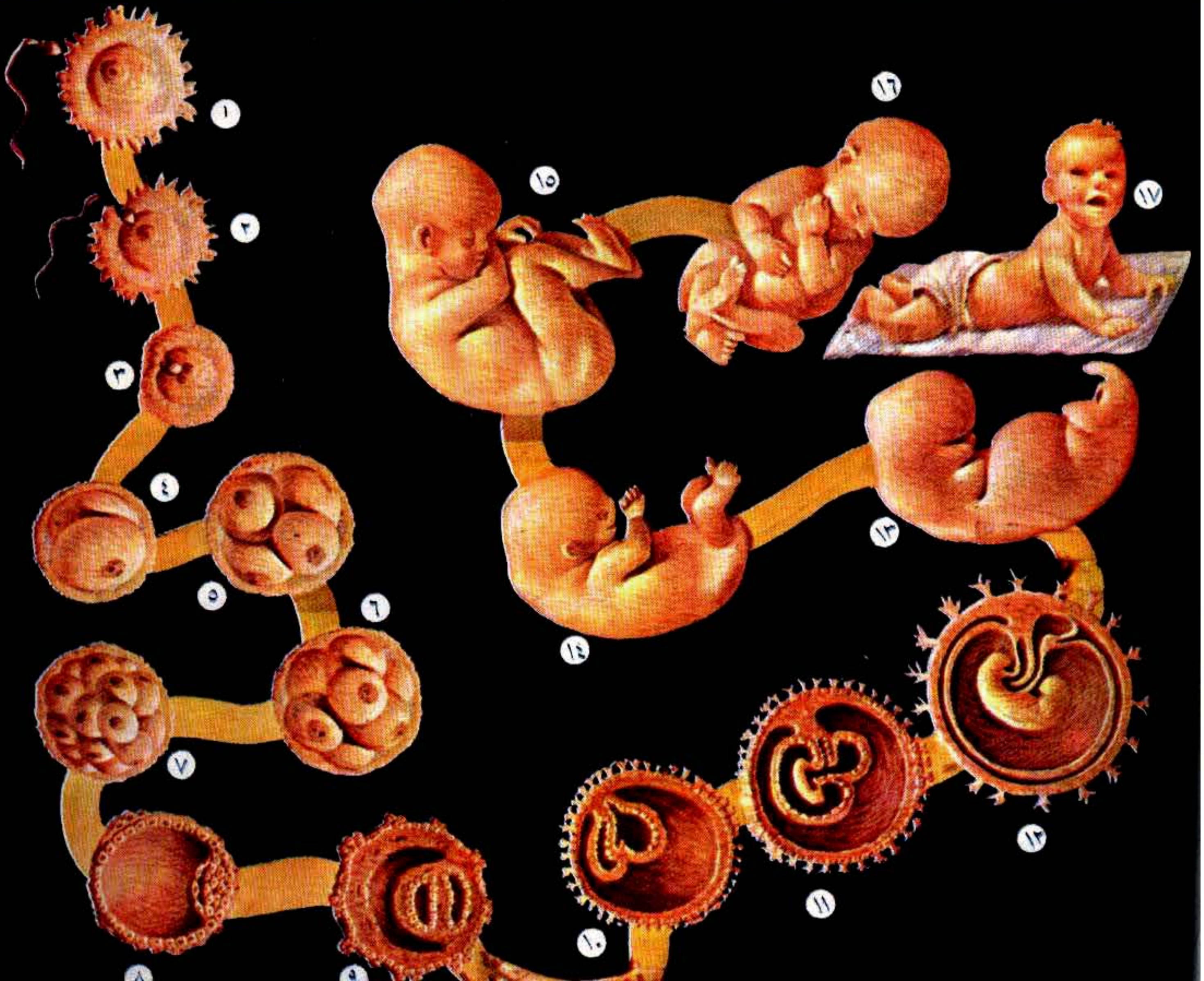بعد الاخصاب (Fertilization) تبدأ الخلية الملقحة بالانقسام وهي متجهة نحو الرحم، وهذه المرحلة هي المرحلة الأولى من الحمل أما المرحلة الثانية وهي مرحلة الجنين فتبدأ من وقت التصاق البويضة بجدار الرحم حيث تذيب جزءاً منه وتنغرس في جداره لمدة قصيرة من الزمن تتكون خلالها المشيمة ويتم تكوين شكل المخلوق الجديد . وخلال هذه المرحلة تتكون أعضاء الجسم . وتبدأ عملية النمو بسرعة ، كما يبدأ تكوين اغلفة الجنين : الامنيون (Amnion) والكوريون (Chorion) والالانتويز (Allantois) ؛ وتعمل هذه الأغلفة على حماية الجنين ؛ أما الذي يقوم بنقل الغذاء والاكسجين والفضلات فهي المشيمة . أما المرحلة الثالثة فهي مرحلة الجنين الكامل وتبدأ من نهاية المرحلة الثانية حتى موعد الولادة . وتحدث في هذه المرحلة تغيرات هامة منها الزيادة في الحجم وزيادة نمو الجسم بالنسبة لنمو الرأس .

# الولادة

عملية اخصاب الحيوان المنوي للبويضة في الانسان ثم انقسام البويضة الملقحة ، وبعض المراحل التي يمر بها جنين الإنسان .


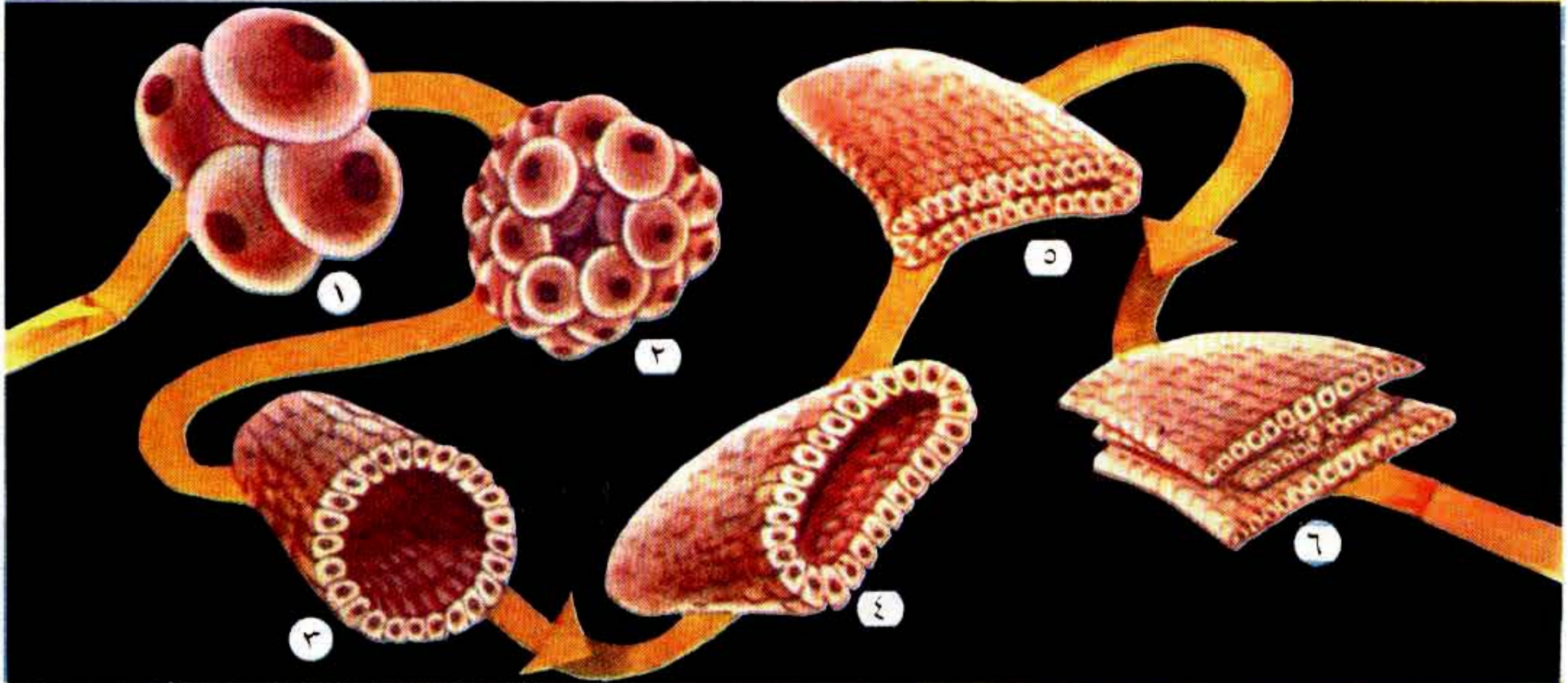
عندما تقرب فترة الحمل من النهاية ، تحدث عمليات عديدة ينتج عنها الولادة (ولادة الجنين) ، وانزال المشيمة . ومن هذه العمليات انخفاض نسبة افراز البروجسترون من الجسم الأصفر ، وافراز هرمون الريلاكسن (Relaxen) من المبيض الذي يعمل على تليين الأنسجة الرابطة في منطقة الحوض ، وتليين العظام في تلك المنطقة . ومع انخفاض افراز البروجسترون تصبح أغشية جدار الرحم حساسة بفعل هرمون اكسيتوسين (Oxytocine) (يفرزها الجزء الخلفي من الغدة النخامية) الذي يحفز على تقلصات عضلات جدار الرحم . كما تقل كمية الدم الواردة الى الجنين عن طريق المشيمة . فتزداد تبعاً لذلك كمية ثاني اكسيد الكربون في الجنين ، وهذا يسبب زيادة حركة الجنين وبالتالي زيادة التقلصات العضلية في جدار الرحم .

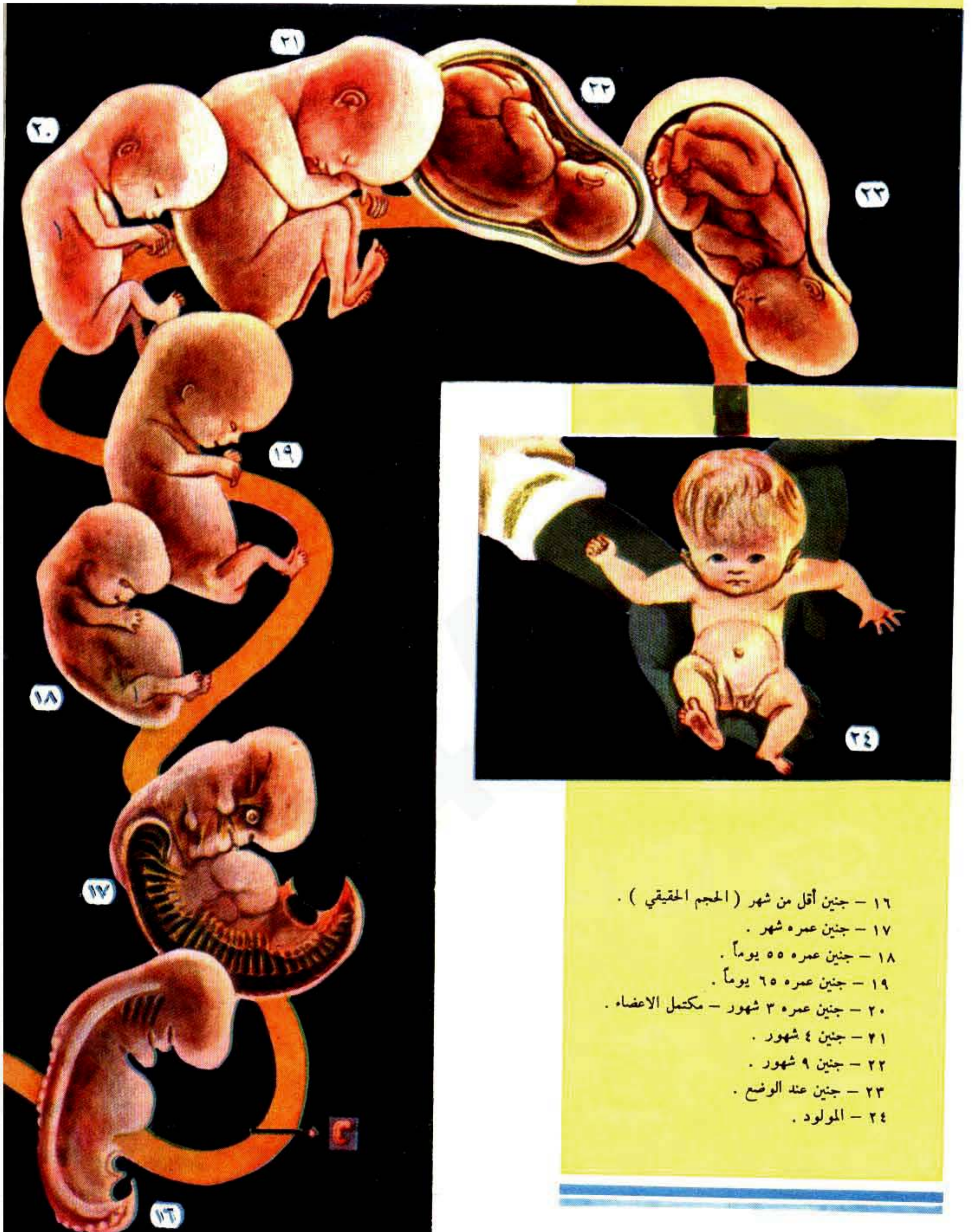
يتجه الجنين الى عنق الرحم ، ويعمل الامنيون على تسهيل الطريق ، وبمساعدة عضلات البطن يتم اخراج الجنين من الرحم . والوضع الطبيعي للجنين عند الولادة هو خروج الرأس أولاً .



## بعض مراحل تكوين الجنين

- ١ و ٢ - انقسام البويضة الملقحة .
- ٣ و ٤ - تكون اسطوانة جوفاء ( طور البلاستولا ) .
- ٥ - انبعاج احد طرفي البلاستولا .
- ٦ و ٧ - تكون الطبقات الثلاث لجدار الجسم .
- ٨ و ٩ - الاندودرم ( الطبقة الداخلية ) تكون الجهاز الهضمي والرئتين .
- ١٠ و ١١ و ١٢ - الاكتودرم ( الطبقة الخارجية ) تكون الجلد والجهاز العصبي .
- ١٣ و ١٤ و ١٥ - الميزودرم ، وهي ( الطبقة المتوسطة ) تكون المسود الفقري والمضلات والأوعية الدموية والأجهزة الداخلية .





- ١٦ - جنين أقل من شهر ( الحجم الحقيقي ) .
- ١٧ - جنين عمره شهر .
- ١٨ - جنين عمره ٥٥ يوماً .
- ١٩ - جنين عمره ٦٥ يوماً .
- ٢٠ - جنين عمره ٣ شهور - مكتمل الاعضاء .
- ٢١ - جنين ٤ شهور .
- ٢٢ - جنين ٩ شهور .
- ٢٣ - جنين عند الوضع .
- ٢٤ - المولود .



## الفهرس

الصفحة

٥٠

٥١

٥٧

٥٨

٦٢

٦٦

٦٨

٧٢

٧٦

٧٩

٨٢

٨٣

٨٥

٨٦

٨٨

٨٩

٩٢

٩٥

٩٧

٩٨

الموضوع

الأوعية الدموية

الدورة الدموية

فصائل الدم

الجهاز اللمفي

التنفس - الجهاز التنفسي

ميكانيكية التنفس

الجهاز الهيكلي

الجهاز العضلي

الجهاز البولي

اجسام ملبيجي والأنابيب البولية

جهاز الغدد الصماء

الغدة النخامية

الغدة الدرقية

الغدة الكظرية

البنكرياس

الغدد التناسلية

الجهاز التناسلي

التنظيم الدموي لدورة الطمث

الولادة

بعض مراحل تكوين الجنين

الصفحة

٥

٦

٧

٨

١١

١٢

١٨

٢١

٢٣

٢٥

٣١

٣٢

٣٣

٣٤

٣٦

٣٧

٤٦

٤٧

٤٩

الموضوع

مقدمة

خامات الجسم البشري

بعض أنواع الخلايا

الأنسجة

الأعضاء

الجهاز الهضمي

القناة الهضمية

ملحقات القناة الهضمية

عملية الهضم - طريق الغذاء

عملية الامتصاص

وقود الجسم البشري

الجهاز العصبي والحواس

الدماغ

الحبل الشوكي

الجهاز العصبي الطرفي

الجهاز العصبي الذاتي

الحواس

الجهاز الدموي

الدم

القلب

